Schlingbeschwerden bei Aneurysmen.

Inaugural-Dissertation

zur

Erlangung der Doktorwürde

einer

hohen medizinischen Fakultät der Ruprecht-Karls-Universität zu Heidelberg

vorgelegt von

Robert Hanser
aus Mannheim.

Rostock
Ww. H. Winterberg's Buchdruckerei
1909.

Dekan:
Prof. Dr. P. Ernst.

Referent:
Geh.-Rat Prof. Dr. Fleiner.

Dem Andenken meines lieben Vaters,
meiner lieben Mutter
in Dankbarkeit und Verehrung!

Digitized by the Internet Archive
in 2026

https://archive.org/details/IA40153506_0030

Schlingbeschwerden bei Aneurysmen.

Wie einfach und sicher sich die Diagnose der Aneurysmen auf Grund der physikalischen Untersuchungen im Allgemeinen gestaltet, so kompliziert und schwierig wird sie in einer Reihe von speziellen Fällen. Besonders sind es die Aneurysmen der Aorta, welche mitunter gar keine, mitunter aber sehr bedeutende Schwierigkeiten darbieten.

L. v. Schötter[1] teilt mit Hinsicht auf diagnostische Schwierigkeiten die Aneurysmen ein:

1. in solche, die man nicht diagnostizieren,
2. in solche, die man vermuten, aber nicht mit Bestimmtheit nachweisen und
3. in solche, die man mit aller Sicherheit diagnostizieren kann.

Die erste Gruppe ist heutzutage dank der weit vorgeschrittenen Untersuchungsmethoden sehr klein geworden; trotzdem aber gibt es Aneurysmen, deren Träger sich anscheinend voller Gesundheit erfreuen, und bei denen erst die plötzlich sich einstellende tödliche Blutung zur Erkenntnis des bisher verborgenen Leidens führt.

Und wenn wir schliesslich, wie die 3. Gruppe besagt, mit aller Sicherheit die Diagnose Aneurysma gestellt haben, so bleibt es dabei oft noch zweifelhaft, von welcher Arterie oder wenigstens von welchem Arterienabschnitte das Aneurysma ausgeht.

Wenn wir uns zunächst die Frage vorlegen: »Was verstehen wir unter einem Aneuryma? so lehrt uns ein geschichtlicher Rückblick, dass dieser Begriff im Laufe der Jahre manche Veränderung erfahren hat. In den älteren Zeiten wurde er offenbar nur auf die Erweiterung des äusseren Arterienkonturs angewandt, wobei Dinge, die mit der Arterie in keinem organischem Zusammenhange standen, dieser Erkrankungsgruppe zugesellt wurden. Die Bemühungen, derartiges unter dem Titel Aneurysma spurium auszuscheiden, haben je nach dem hierbei eingenommenen Gesichtspunkte sehr verschiedene Ergebnisse gehabt. Während Galen, Aetius, Avicenna offenbar als Ursache der Aneurysmen Verwundung und Zerreissung ansahen, und Vesal, der 1557 zum ersten Male am Lebenden die Diagnose eines Aortenaneurysmas stellte, in demselben ätiologischen Sinne ein Aneurysma durch Ausdehnung, ein anderes durch Riss der Wand kannte, scheint Fernelius der erste gewesen zu sein, der nach dem morphologischen Wortsinn für das Aneurysma eine Ausdehnung aller Arterienhäute forderte. Malpighi war im 17. Jahrhundert über die verschiedenen Formen der Aneurysmen bereits recht gut unterrichtet, Morgagni schilderte sie in ziemlich eingehender Weise. Aber er und ebenso seine Zeitgenossen und Vorgänger sahen

in der Aneurysmabildung noch eine Art von übermässigem Wachstum, von einfacher Erweiterung der Gefässe. Eine ganz neue Betrachtungsweise führte 1804 Scarpa[2] ein. Bei ihm finden wir zum ersten Male die Anschauung, dass jedes Aneurysma auf Ruptur beruht, indem durch Trauma oder fettige Entartung oder Ulzeration das Blut in die Zellscheide (Adventitia) oder das Nachbargewebe effundiert, von denen der Sack gebildet wird. Scarpa behauptet, dass Erweiterungen in höherem Grade ohne Kontinuitätstrennung der Media nicht auftreten können.

Die Betonung der Wanddehnung bei Erhaltung der Kontinuität der Häute bleibt aber trotz Scarpa die vorherrschende Anschauung in der ersten Hälfte des 19. Jahrhunderts. Es ist aber nicht zu verkennen, dass sich die Kenntnis von dem abnormen Verhalten der gedehnten Häute dadurch vertieft, dass die von Scarpa, Günsburg, Crovisart u. a. gefundenen entzündlichen Veränderungen eingehende Würdigung finden. Dies geschah in erster Linie durch Lobstein, der der Arteriosclerose den seitdem gebräuchlichen Namen gab. Donders und Jansen weisen durch eingehende mikroskopische Untersuchungen die Zerstörungen von Intima und Media durch atheromatöse Prozesse nach, und die Angaben Rokitanskys[3] bauten diese Lehre in gleichem Sinne aus.

Zwar wurden von diesem Autor die Intimaveränderungen als Auflagerungen von Fibrin aufgefasst, doch fand diese Deutung baldigst eingehende Berichti-

gung durch Virchow. Heute lautet unsere Definition, wie wir sie bei L. v. Schrötter in seinem Werke »Erkrankungen der Gefässe« finden:

»Ein Aneurysma ist die begrenzte Ausbreitung des Lumens einer Arterie, deren Wandung mindestens in einer ihrer Schichten ununterbrochen in jene übergeht.« oder aber, wie Schrötter selbst fortfährt, um in das Wesen der Erkrankung näher einzugehen: »Aneurysma ist die begrenzte Ausbreitung des Lumens einer Arterie, welche durch eine besondere Erkrankung der Gefässwand entstanden ist, deren wichtigstes Kriterium die Absetzung der Elastika ist.«

Aus diesen Angaben geht hervor, dass das sogen. falsche Aneurysma, so viel gemeinsames es auch mit dem echten hat, auszuscheiden ist, da wenigstens ein Teil seiner Wandung nicht mehr aus Arterienwandschichte, sondern aus fremdem Gewebe besteht. Es ist durch Verletzung der Arterienwand entstanden, bildet ein mit dieser in Verbindung stehendes Hämatom, und welche auch immer seine weiteren Veränderungen sein mögen, so entsprechen sie doch nie den obigen Bedingungen. Zum Belege, dass diese Anschauung auch heute noch nicht ungeteilten Beifall findet, möge die von Benda[4] gegebene Definition dienen, die der genannte Autor aus seiner Abhandlung »Das Arterienaneurysma« als Schlussfolgerung zieht:

»Unter Aneurysma verstehen wir eine pathologische, durch Veränderung der Wand bedingte Erweiterung des Arterienlumens, die mit dem Blutstrom wenigstens zeitweise in offener Verbindung steht.

Die Wandung des Aneurysmas besteht in jedem Falle in einer im wesentlichen der Gefässwand u n ähnlichen Neubildung, die entweder aus der Gefässwand oder dem umliegenden Gewebe hervorgeht, zunächst den Karakter eines jungen Narbengewebes (Callus) besitzt und einer weitgehenden Reorganisation zur Gefässwand zugängig ist, andererseits aber durch minderwertige Widerstandskraft gegen den Blutdruck zur fortschreitenden Erweiterung durch Rupturen oder entzündliche Einschmelzung geneigt ist. Eine Trennung zwischen Aneurysma verum und spurium ist hiermit nicht durchführbar.«

Daraus sehen wir, dass auch heute jene Definition Schrötters, die, wie er sich selbst ausdrückt, »aus dem historischen Sammelbegriffe das Ungehörige ausschliesst«, noch immer Gegner findet.

Grössere Einigkeit finden wir in den Angaben über ätiologische Momente, wenn auch hier statistische Zusammenstellungen grössere Zahlenunterschiede aufweisen. Arteriosclerose und Lues kommen hier fast ausschliesslich in Frage. Die Sclerose der aufsteigenden Aorta kann ohne scharfe Grenze in das spindelförmige Aneurysma übergehen. Durch die Vorbuchtung einer umschriebenen, besonders stark erkrankten Stelle mit oder ohne Zerstörung eines Teiles der Gefässwand entstehen sackförmige Aneurysmen. Die Lues ist von grösster Bedeutung für die Entstehung der Aneurysmen der Aorta, namentlich ihres Anfangteiles und der aus ihm entspringenden grossen Gefässe. Sie findet sich

in der Anamnese der grösseren Hälfte der Aortenaneurysmen. Die Lues begünstigt einmal die frühzeitige Entstehung arteriosclerotischer Veränderungen in einem Alter, das auch der Einwirkung von Traumen mehr ausgesetzt ist. Recht oft ist es auch die spez. Mesaortitis, welche die zur Aneurysmenbildung führende Laesion der Gefässwand setzt. Wie häufig sich Lues bei Aneurysmatikern feststellen oder doch als höchst wahrscheinlich annehmen lässt, mögen folgende aus der Literatur gesammelte Daten erläutern:

Auf Lues beruhend.

Nach in %.

Heller 85	Fränkel 36
Raph 30	Hansemann 18,75
Etienne 69	Rasch 82
Welch 66	Trier $40^1/_2$
Pancinis 65	Heibug 41
Gerhardt 53	Malmstein 80
Lichtenstein 39	Buckhaus 85

Es haben somit eine ganze Reihe von Autoren recht überzeugende Resultate erhalten. Da mag es merkwürdig erscheinen, dass gerade Virchow sich in diesem Punkte lange Zeit ablehnend verhielt. Immerhin finden wir in seinen Werken, die etwa 1850 erschienen: »Ebenso wenig will ich es für unwahrscheinlich erklären, dass ausser dem mechanischen Moment der Zerrung, Dehnung und Spannung noch ein inneres, vielleicht sehr oft dyskrasisches Moment bestehen mag, welches die Praedisposition abgibt.« Daneben wird die Entstehung

speziell von Aortenaneurysmen noch auf andere infektiöse Einwirkungen zurückgeführt.[5] Diese sind umso höher anzuschlagen, da sie schon im frühen Alter vorkommen und uns das Zustandekommen von Gefässerkrankungen in der Jugend erklären. Man hat solche Gefässerkrankungen beobachtet bei Diphtheritis, lacunärer Angina, Scarlatina, Pocken, Typhus, Endocarditis ulcerosa, Pneumonie, Influenza, Rheumatismus, Malaria, Tuberkulose und Lepra.

Auch die grosse Häufigkeit des Atheroms bei Aneurysmen spricht offenbar für einen Causalnexus beider Krankheiten; indessen ist nicht zu vergessen, dass Atherom ungleich häufiger vorkommt als Aneurysma, dass es viel häufiger auch bei jüngeren Subjekten und in der ersten Periode der zweiten Lebenshälfte auftritt, dass die so grossen geschlechtlichen Unterschiede, die, wie wir weiter unten sehen, sehr überwiegende Häufigkeit bei Männern durchaus nicht für das Atherom gelten.

Als weiterer Beleg für die Lues als ätiologisches Moment mag die Tatsache dienen, dass wir auch die Aneurysmen, wie folgende Statistik beweist, hauptsächlich zwischen dem 35. und 50. Lebensjahre finden. Crisp, Lebert und Lidell verdanken wir diese Zusammenstellung.[6]

Alter: (nach Aneurysmen aller Art).

	Crisp	Lebert	Lidell
Zahl der Fälle	551	234	243
unter 10 Jahren	1	15	2
10—20	5 15%		8
20—30	71	42	31
30—40	198 39%	80	81
40—50	129 25%	75	69
50—60	65 13%	70	24
60—70	25	35	20
70—80	8	7	6
80—90	2 2%		2
90—100	1		
Alter nicht angegeben	46		

Wie sich speziell die Aortenaneurysmen bezüglich ihrer Lokalisation verhalten, zeigt folgende Tabelle.

	Aorta thoracica			
	Aorta ascend.	arcus aortae	Aorta descendens	Aorta abdominal.
Crisp	Unter 234:		175=74,8%	59=25,2%
Huchard	Unter 487		382=78,4%	105=21,6%
Bull	Unter 91		87=95,6%	4=4,4%
Crisp	Unter 167 98=58,8%	48=28,7%	21=12,6%	

Ferner mag hier die schon oben angedeutete Tatsache erwähnt werden, dass wir Aneurysmen weit häufiger bei Männern als bei Frauen finden. So gestaltet sich das Verhältnis nach Zusammenstellungen von Bull, Lebert, Müller, Holder folgendermassen:

Autor	Männer	Frauen	
Bull[7]	9:	1	72% Lues
Lebert[8]	10:	3	59 : 18
Müller[9]	7:	5	108 : 75
Holder[10]	6:	1	466 : 78

Dann finden wir bei Billroth,[11] wie merkwürdig das Aneurysma über Europa verteilt ist. In Deutschland sollen Aneurysmen sehr selten vorkommen, ebenso in Belgien, etwas häufiger sind sie in Frankreich und Italien, am häufigsten in England. Es ist schwer dafür besondere Gründe anzugeben, nur das steht fest, dass Arterienerkrankungen in Gemeinschaft mit Rheuma und

Gicht in England häufiger sind als in allen übrigen Ländern Europas.

Die Häufigkeit der Aneurysmen an sich illustrieren folgende Zahlen:

Eppinger fand unter 3149 Sektionen 22 Aneurysmafälle = 0,7 %, Juda unter 8871 — 48 = 0,6 %, Schrötter unter 19300 — 220 = 1,1 %, Müller[12] (Jena) unter 10360 — 183 = 1,7 %.

Bevor wir nun zur Symptomatologie übergehen, möge hier der Prognose dieser Erkrankung gedacht sein. Zwar lässt sich Prognose und Symptomatologie nicht ohne Weiteres trennen, da eben jedes neu hinzutretende Symptom die Prognose zu beeinflussen vermag. Doch lässt sich im Allgemeinen sagen, dass Heilungen von Aneurysmen recht selten sind. Bei spindelförmigen Aneurysmen kommen sie überhaupt nicht vor. Kleine sackförmige Aneurysmen können durch vollständige Ausfüllung mit Thromben und die dann wohl manchmal eintretende Organisation derselben am weiteren Wachstum gehindert werden und so eine Art klinischer Heilung erfahren. Meist bleibt allerdings die Organisation der Thromben aus.

Man hat vollständig thrombosierte Aneurysmen noch perforieren und zu tödlichen Blutungen Veranlassung geben sehen, oder es werden Thromben losgelöst und in lebenswichtige Arterien geschwemmt.

In der grossen Mehrzahl aber führt ein Aneurysma zum Tode und zwar von dem Eintritt klinischer Erscheinungen meist in ziemlich kurzer Zeit, fast in der Hälfte der Fälle in $^1/_2$—$1^1/_2$ Jahren.

Vergegenwärtigen wir uns nunmehr die verschiedenen Symptome, so geschieht dies am besten, wenn wir uns den Verlauf dieser Erkrankung vor Augen führen, und zwar gedenken wir eines Aneurysma der Aorta thoracica, da wir bei ihm das uns interessierende Symptom der Dysphagie finden werden.

In der Regel machen sich zuerst die subjektiven Erscheinungen, besonders die Schmerzen, die Atemnot bemerkbar, und erst später werden die objektiven Veränderungen deutlich. Das Wachstum der Aneurysmen ist gewöhnlich nicht kontinuierlich. Bei zweckmässigem Verhalten kommt es sogar zu einer Verkleinerung der Geschwulst, indem sich reichliche Thromben auf der Innenseite niederschlagen, die dadurch verstärkte Wand dem Anprall des Blutes besser Wfderstand zu leisten vermag, und infolge der Einengung des Sackes weniger Blut in die Höhle hineinströmt. Ebensolche Verkleinerungen der äusserlich sichtbaren Geschwulst kommen aber auch vor, wenn das Aneurysma sich nach einer anderen Seite hin bedeutend ausdehnt. Auch einzelne Beschwerden können auf dieselbe Weise besser werden.

Je schneller das Aneurysma wächst, desto bedeutender wird sein Einfluss auf die Nachbarorgane und desto grösser die Gefahr einer Perforation.

Wie weit das Aneurysma lebenswichtige Störungen von seiten der Nachbarorgane hervorruft, hängt von seinem Sitze und seiner Grösse ab. So müssen Aneurysmen der Aorta ascendens eine schon recht bedeutende Grösse haben, um eine Kompression der Luftröhre oder

eines Hauptbronchus hervorzurufen, während andererseits an der Konkavität des Bogens bereits ganz kleine sackförmige Aneurysmen zur Kompression des linken Bronchus genügen. Wir beobachten dann als Folge dieser Druckwirkung Atemnot, die sich z. B. nach geringfügigen Anstrengungen zu wahren Erstickungsanfällen steigern kann. Man hört einen lauten Stridor. Ja, diese Kompression der Luftröhre kann durch die Einschränkung der Luftzufuhr den Tod herbeiführen.

Ein weiteres Symptom dieser Druckwirkung ist die Verengerung der Speiseröhre und die dadurch bedingte Dysphagie: Wie weit gerade dieses Symptom zur Diagnose Aneurysma beitragen kann und darf, möge in Folgendem an der Hand einzelner von Prof. Fleiner beobachteter Fälle und solchen, welche ich aus der Literatur der letzten Jahre entnommen habe, genauer präzisiert werden.

Da wir in manchen der unten genannten Fälle erst unmittelbar vor dem Exitus dysphagische Beschwerden finden, soll hier noch kurz erwähnt werden, welche Momente den schliesslichen Tod zur Folge haben können. Meist ist die Ursache in der so gefürchteten Perforation zu suchen. Der Tod erfolgt ganz plötzlich bei Durchbruch des Aneurysmas in den Herzbeutel, weil hier die Kompression des Herzens sofort tödlich wird, etwas langsamer, durchschnittlich im Verlauf einer halben Stunde, bei Blutungen in das retroperitoneale Zellgewebe, den pleuralen und mediastinalen Raum, schnell meistens auch bei Durchbruch in den Oesophagus.

Die Folgen der nicht sofort tödlichen Perforationen gestalten sich sehr mannigfaltig. So ist bei Durchbruch mässiger Blutmengen in die Pleura ein freibeweglicher Erguss physikalisch nachweisbar. Bei Durchbruch in den Bronchialbaum tritt eine arterielle Hämoptyse auf, bisweilen als das erste Symptom eines bis dahin völlig latenten Aortenaneurysmas. Hin und wieder wird auch Blut in die Alveolen aspiriert und täuscht eine — meist linksseitige — Unterlappen-Pneumonie vor. Auch bei Blutungen in Magen und Darm kann eine lange Zeit zwischen der ersten Perforation und dem Tode liegen.

Über die Häufigkeit der Perforationen gibt folgende, der Crisp'schen Statistik entnommene Zusammenstellung Aufschluss:

Dieser Autor fand in 94 Fällen von Aortenaneurysmen Perforation, von denen 58 die aorta ascendens
20 den arcus aortae
16 die aorta descendens

betrafen und zwar geschah der Durchbruch von den einzelnen Aortaabschnitten ausgehend in folgende Nachbarhöhlen:

Perforation in	Aorta asc.	Arcus	Aorta desc.
Pericard	30	2	—
l. Pleurahöhle	4	2	4
r. Pleurahöhle	1	2	4
i. d. Bronchien	3	3	3
i. d. Trachea	1	4	—
Oesophagus	2	2	5
nach aussen	6	1	1
in Pulmonalarterie	3	1	—
in Vena cava sup.	3	1	—
in den r. Vorhof	2	—	—
in den r. Ventrikel	2	—	—
in den l. Ventrikel	1	—	—
in das Mediastinum post.	—	—	2

Weitere derartige Zusammenstellungen verdanken wir Lebert, der von 41, Niemeyer, der von 75, Emmerich, der von 12, Bosdorf der von 7, und schliesslich Huchard, der von 157 Perforationsaneurysmen berichtet. Durchbruch in den Oesophagus stellten aber nur Niemeyer und Huchard fest, dieser in 5, jener in 6 seiner Fälle.

Über die Todesursachen bei Aneurysmen der Aorta thoracica, bei denen es nicht zur Ruptur kommt, äussert sich H. D. Arnold.[13]

Er unterscheidet:

1.) solche Fälle, in denen zwar ein Aneurysma des arcus aortae vorhanden ist, aber keinen Einfluss auf den tödlichen Ausgang ausübt, ferner

2.) Fälle, in denen der Tod infolge Erkrankung und Störung der Zirkulationssysteme eintritt, in denen dies aber nicht durch einen direkten Druck des aneurysmatischen Tumors veranlasst ist, und schliesslich

3.) Fälle, in denen der Tod direkt oder indirekt durch den Druck des Aneurysmas auf lebenswichtige Organe herbeigeführt wird.

Dieser 3. Gruppe gehören weitaus die meisten aller Fälle an. Das Aneurysma kann auf die verschiedensten Organe einen Druck ausüben, die auf dem Wege der Aorta thoracica vom linken Herzen nach dem Zwerchfell liegen und so direkt oder indirekt den Tod herbeiführen. So berichtet er über einen Fall — wie ich einen zweiten in der Literatur nicht mehr finden konnte — wo das Aneurysma den Oesophagus derartig komprimierte, dass die Speisen denselben nicht passieren konnten, und die Patientin, eine 57 jährige Frau an Inanition zu Grunde ging. Einen vollkommenen Verschluss der Speiseröhre, wie ihn Arnold gesehen hat finden wir in keinem der später aufzuführenden Fälle Meist besteht noch eine Durchgängigkeit für Flüssigkeiten oder kleinere feste Speisen. Die Grösse der Aneurysmen ist nur von geringem Einfluss auf die Schwere des Schluckhindernisses. Wie sich diese Tatsache erklärt, werden wir weiter unten finden, wo uns

die anatomischen Verhältnisse darüber Aufschluss gewähren, warum wir bei diesem Patienten trotz eines recht ausgedehnten Aneurysmas keine, bei jenem, der ein kaum nussgrosses Aneurysma besitzt, sehr heftige Schluckbeschwerden in der Anamnese verzeichnet finden. Dabei spielt die Beschaffenheit der Speiseröhre eine wesentliche Rolle. Und diesem letzteren Umstande mag es vornehmlich zuzuschreiben sein, dass die Dysphagie als Symptom meist wenig Beachtung fand. Nur selten finden wir in der Literatur den einen oder anderen Autor, der diesem Symptome grösseren diagnostischen Wert beimisst; während meist nur die eventuelle Möglichkeit einer Deglutitionsstörung durch Druck von seiten eines Aneurysmas Erwähnung findet.

So sehen wir in dem v. Mering'schen Lehrbuch der Innern Medizin, wo v. Krehl[14] »die Krankheiten der Kreislauforgane« behandelt: »Schluckbeschwerden finden sich bei Druck auf den Oesophagus«.

Auch Strümpell[15] gedenkt dieses Symptoms nur in wenigen Worten: »Endlich entstehen in manchen Fällen Schlingbeschwerden in Folge von Druck auf den Oesophagus«. Damit ist auch bei ihm dies Symptom erledigt, denn seine noch folgenden Auseinandersetzungen dienen nur dazu, vor einer unüberlegten Anwendung der Schlundsonde zu warnen, da wiederholt Fälle beobachtet wurden, bei welchen durch das Sondieren des Oesophagus die Perforation des Aneurysmas bewirkt wurde.

Mehr Beachtung finden die Schluckbeschwerden bei Gordinier,[16] der bei den subjektiven Symptomen bei Aortenaneurysmen Schmerz, Husten, Heiserkeit, Dyspnoe und Dysphagie erwähnt. Ähnlich äussert sich Dieulafoy,[17] der bei Aorten-Aneurysmen die Erscheinungen von Oppression, Suffucation, Dyspnoe und Strangulation, die verschiedenen Formen angehören und zuweilen Anfälle von Asthma vortäuschen, zu den Symptomen rechnet, die diesen Aneurysmen ständig eigen sind. So kann die Kompression des Bronchus oder der Trachea eine der Ursachen dieser Symptome von Dyspnoe, die Kompression des Oesophagus eine Ursache der Dysphagie sein. Treten diese Symptome in Paroxysmen und anfallsweise auf, sind sie ferner von Veränderung der Stimme begleitet, so führt er sie auf eine Reizung des N. recurrens zurück.

Auch Garel[18] gedenkt der Dysphagie, und zwar als eines derjenigen Symptome, die gestatten, ohne Anwendung des ausschlaggebenden Mittels, nämlich der Röntgenstrahlen, die Diagnose zu stellen. Er führt an:

1.) die Stimmbandlähmung, die ganz plötzlich bei Erregung, Anstrengung oder Hustenstoss auftritt,

2.) den Kompressionshusten, der tief und rauh klingt.

3.) die Schlingbeschwerden, die oft als Speiseröhrenkrebs gedeutet werden, und

4.) »bestimmte Formen der Atemnot, nämlich keuchenden und ziehenden Atem«, doch ist dies, wie er selbst hinzufügt, meist ein Spätsymptom.«

Eine schon bedeutend grössere Würdigung unseres Symptomes finden wir bei Quincke,[19] der in ausführlicher Weise der subjektiven Erscheinungen speziell seitens der Aneurysmen gedenkt. So können nach seinen Angaben sogar bei objektiv vorhandenen Symptomen subjektive vollständig fehlen, obwohl in der Mehrzahl der Fälle die letzteren früher auftreten. Die Patienten empfinden dann in der Gegend des Aneurysma Schmerzen, bald unbestimmt dumpf und drückend, bald heftiger, spannend, stechend, bohrend, klopfend. Nicht selten treten die Schmerzen anfallsweise auf. Dazu gesellt sich häufig das Gefühl von Herzklopfen und Beengung, das sich bis zum ausgesprochenen Bild der Angina pectoris steigern kann.

Nächst den Zirkulationsorganen zeigen sich beim Aneurysma am häufigsten Störungen am Respirationsapparat, die sich zum Teil aus der Beengung erklären, welche der Thorax-Raum durch das Aneurysma erleidet, und dann von seiten des Digestionstraktus Störungen in Form von Schlingbeschwerden. Darüber lesen wir: »Sie beruhen teils auf einfacher Verengerung des Oesophagus durch Kompression von aussen, teils auf Krampf oder anderweitiger Innervationsstörung der Speiseröhre seitens der in ihrem Verlaufe beeinträchtigten Nervi vagi. Auch häufig Aufstossen, wirklicher Singultus Erbrechen und Störungen der Verdauung können auf letztere Weise zustande kommen. Einige Male wechselte die Dysphagie mit der Körperstellung, indem sie bei Rückenlage stärker wurde.

Bezüglich der Aneurysmen des arcus aortae kommt nach Quincke bei der relativen Enge der oberen Brustapertur Verengerung der Trachea und Schlingbeschwerden nicht selten zustande. Letzteres Symptom finden wir aber noch häufiger bei Aneurysmen der absteigenden Brustaorta. Selbst bei Aneurysmen der Bauchaorta kommen nach Quincke Schlingbeschwerden vor. Auch in diesem Fall ist ihr Zustandekommen auf den Druck der Geschwulst auf die Speiseröhre, zum Teil auch auf Zerrung der N. vagi zurückzuführen.

Auch Eichhorst[20] gedenkt der Dysphagie als Symptom bei Aneurysma mit den Worten: »Ganz besondere Berücksichtigung verdient die Verengerung der Speiseröhre«. Hat man es, so fährt er fort, mit älteren Leuten zu tun, so kann der Verdacht eines Speiseröhrenkrebes aufkommen, doch hüte man sich, die Schlundsonde früher in den Oesophagus einzuführen, bevor man des Fehlens eines Aortenaneurysmas sicher ist. Auch er gedenkt des häufig nur anfallsweisen Auftretens dieser Schlingbeschwerden und führt diese Erscheinung ebenfalls auf bestimmte Körperlagen, beispielsweise Rückenlage, oder auf vorübergehende Reizzustände in der Vagusbahn zurück

Vorsicht in der Verwertung der Dysphagie als Symptom eines Aortenaneurysmas empfiehlt P. Hampeln[21] Dieser Autor behandelt das Thema »Über Aortenanuerysmen und Mediastinaltumoren.« Er erwähnt dabei verschiedene differentialdiagnostisch verwertbare Symptome, wobei wir folgenden interessanten Abschnitt vorfinden.

»In diagnostischer Beziehung für Mediastinaltumor der Trachealstenose gleichwertig, ja sie an Sicherheit noch übertreffend, wenngleich nach einer anderen Richtung entscheidend, erscheint die Oesophagusstenose, aber nicht das dabei auftretende gelegentliche, blos subjektiv empfundene Schluckhindernis, sondern die »dauernde Erschwerung« oder absolute Behinderung der Aufnahme anderer als flüssiger Kost, die Dauerstenose. Jenem, dem nicht blos subjektiven Schluckhindernis begegnet man beim Aneurysma wie auch bei allgemeiner Aortendilatation nicht selten.«

Hampeln fand in 95 von ihm untersuchten Fällen 14 mal, also in ca. 15% positive Angaben. Sie unterscheiden sich von den ernsteren Erscheinungen dieser Art durch ihr meist flüchtiges, gelegentliches Auftreten, ihre Abhängigkeit von bestimmten Haltungen des Körpers, so von der Rückenlage, während bei aufrechter oder vornübergebeugter Haltung der Bissen leicht hinuntergleitet. Das kommt bei den Obturationsstenosen des Oesophagus, insbesondere beim Carcinom nicht vor. Hier bildet die Dauerstenose die Regel, Flüchtigkeit der Stenose Ausnahme, während umgekehrt Dauerstenosen im Verlaufe eines Aortenaneurysmas eine Rarität bedeuten. Nach Hampeln fand sich unter 140 Fällen von Aortenaneurysmen nur 1 mal eine Dauerstenose.

Über diesen Fall berichtete Dr. Deubner[22] in der Sitzung praktischer Ärzte zu Riga am 3. April 1896. Sowohl Anamnese als auch Beobachtung im Krankenhause ergab ein dauerndes Schluckhindernis,

25 cm von den Zahnreihen entfernt, dabei bestand Stimmbandlähmung und Bronchostenose links.

Die Sektion ergab hühnereigrosses Aneurysma der Aorta descendens, das den Oesophagus komprimierte. Dieser war an den Druckstellen nur injiziert. Auch Cominotti[23] hat 2 solcher Fälle unter 181 gesehen.

Dagegen waren in vier anderen[24] von Hampeln beschriebenen Fällen anatomisch nachgewiesener Kompression, darunter drei Perforationen, teils gar keine, teils nur geringfügige Schluckbeschwerden vorausgegangen. Diese Fälle mögen hier ihres grossen Interesses wegen kurz wiederholt werden:

I. Ed. Nahrung 48 J. alt, aufgenommen am 18. VIII. 84. † 19. IX. 84.

Keine Schluckbeschwerden. Wiederholt blutigen Auswurf, zum Schluss profus. Die Obduktion ergibt ein grosses, die Aorta ascendens und den Arcus einnehmendes Aneurysma. Oesophagus in starkem Bogen nach rechts gedrängt, perforiert und an der Perforationsstelle mit einem Coagulum erfüllt. Eine zweite Perforation in den rechten Bronchus.

II. G. Sihle, 53 J. alt, aufgenommen am 22. XII. 89. † 24. XII 89.

Keine luetische Infektion.

Nie Schlingbeschwerden. Seit 3 Tagen epigastrische Schmerzen. Letzte Nacht zu Hause starkes Blutbrechen, ca. $^1/_2$ Liter, zum Teil coagulierten Blutes. Gut genährt. Objektiv negativer Befund. Entleerung schwarzer Faecalmassen. 22. XII. Nachmittags wieder starke Hämatemesis, desgl. am 23. XII. Morgens, Tod am 24. XII.

Diagnose: Ulcus s. Carcinoma ventriculi.

Sektionsbefund: Kleinapfelgrosses Aneurysma saccatum der Aorta descendens an ihrem hinteren Umfange, perforiert in

den Oesophagus. Öffnungsdurchmesser 4½ cm. Aorta weiterhin normal.

III. S. Schlosser, 40 Jahre alt, † Juni 1895, 3 Tage nach der Aufnahme. Vor 20 Jahren luetisch erkrankt. Seit einem Jahr linksseitige Brustschmerzen, 1 Monat Schluckhindernis für feste Nahrung, doch kein Erbrechen. Im Krankenhause wird die gewöhnliche Portion ohne Beschwerden genommen. Starke Salivation. Am 3. Tage beabsichtigt Patient das Krankenhaus zu verlassen, collabiert beim Ankleiden, stürzt nieder, hustet grosse Massen Blutes und stirbt.

Sektionsbefund: Kleinapfelgrosses Aneurysma des abspringenden Astes der Aorta, mit dem Oesophagus verwachsen, diesen perforierend.

IV. J. Bleiksch, 36 J alt, † 8. Febr. 97.

An einem Tage Klage über Schluckhindernis, kein Erbrechen. Die Sektion gibt starke Verdrängung des Oesophagus nach rechts und seine Kompression durch ein mächtiges Aortenaneurysma. Zugleich Kompression der Trachea, beginnende Perforation.

Aus diesen Tatsachen, so folgert P. A. Hampeln, erhellt die grosse Unabhängigkeit der Wegsamkeit des Oesophagus von Aortenerkrankungen und klinisch die Bedeutungslosigkeit von Stenosenerscheinungen höheren Grades für die positive Diagnose des Aneurysmas.

Dass in diesen Fällen nicht ein Spiel blossen Zufalles erblickt werden kann, folgt aus den nunmehr zu besprechenden anatomischen Verhältnissen:

Der Oesophagus ist an den meisten gefährdeten Stellen seines Verlaufes, dort, wo sich seine Axe mit der des Arcus Aortae kreuzt, durch die Trachea gedeckt und geschützt. Weiter nach abwärts, wo dieser Schutz

aufhört, schlingt er sich in einer langen Spirale um die Vorderfläche des absteigenden Teiles der Aorta, neben den er erst rechts seitlich, dann vorn und endlich links zu liegen kommt.

Wegen dieser seitlichen, fast paralellen Lagerung zur Aorta kann er einem von ihr etwa ausgehenden, doch nur einseitigen Druck leicht ausweichen. In der Tat begegnet man auch starker, seitlicher Verdrängung des Oesophagus aus dieser Veranlassung, ohne dass auch nur die geringsten Schluckbeschwerden vorgelegen hätten. Einerseits also gedeckte Lage an gefährdeter Stelle, andererseits offene, dem Druck ausgesetzte Lage, aber mit der Möglichkeit, auszuweichen. Das erklärt zur Genüge die so grosse Seltenheit von Dauerstenosen des Oesophagus beim Aneurysma.

Was nun den Sitz der Aortenaneurysmen anbetrifft, so begegnet man ihnen um vieles häufiger an der Aorta thoracica als an der Aorta abdominalis. Und zwar folgt die Häufigkeitsskala dem Verlaufe des Gefässes, d. h. es überwiegen die Aneurysmen der Aorta ascendens an Häufigkeit und es folgen dann Aneurysmen des Arcus Aortae und schliesslich diejenigen der Aorta thoracica descendens.

Aneurysmen kommen, nach Eichhorst, namentlich an solchen Stellen zur Entwicklung, gegen welche der Blutstrom mit besonderer Gewalt andrängt.

An der Aorta ascendens und am Arcus findet man sie daher hauptsächlich auf der vorderen und konvexen Fläche, während sie an der Aorta descendens und an

der Abdominalaorta am häufigsten an der hinteren und seitlichen Fläche zur Ausbildung gelangen.

Unter 234 Fällen von Aorten-Aneurysmen, welche Crisp in Museen und aus Journalen sammelte, kommen auf die Aorta thoracica 175 (74,8 %), dagegen auf die Aorta abdominalis und ihrer Äste 59 (25,2 %).

Von 167 Aneurysmen der Aorta thoracica betrafen

die Aorta ascendens 98 (58,8 %)
den Arcus Aortae 48 (28,7 %)
die Aorta descendens 21 (12,6 %)

Zu ähnlichem Resultate gelangte auch Lebert.[25] Dieser Autor fand zudem in 14 von 83 Fällen (also $^1/_6$) mehrfache Aortenaneurysmen, darunter 6 mal mehrere in der Gegend des Bogens. In 3 Fällen waren mehrfache Aneurysmen über Aorta ascendens, Arcus aortae und Aorta descendens unregelmässig verteilt.

Je nach ihrem anatomischen Sitze verursachen diese Aortenaneurysmen verschiedene Symptome. Interessant ist da jene Mitteilung, die Gairdner[26] in der medizinisch-chirurgischen Gesellschaft zu Glasgow (7. Mai 1886) machte, der auf Grund seiner Beobachtungen über Aneurysmen an der Hand von Präparaten folgendermassen rubrizierte.

1. Aneurysmen des aufsteigenden Teiles des Arcus; diese erreichen vornehmlich beträchtliche Grösse, können an die Oberfläche heranwachsen, wo sie dann abnorme Pulsation veranlassen, ohne sich durch weitere Symptome (ausser Schmerzen) zu verraten.

2. Aneurysmen des aufsteigenden und queren Teiles des arcus, die zahlreiche Druckerscheinungen hervorrufen.

3. Aneurysmen des absteigenden Teiles des Arcus oder der Aorta thoracica; sie bewirken funktionelle Störungen durch Druck auf den l. Bronchus und die ihn bedeckenden Nerven, zuweilen auf den vagus und seine Äste, und auch auf den Oesophagus.

Eine ausserordentlich interessante Ergänzung zu dieser Frage verdanken wir dem Amsterdamer Arzte N. Voorhoeve.[27] Auch er ist der Ansicht, dass in vielen Fällen von Aneurysmen des Anfangsteiles der Aorta thoracica die Bedeutung ihrer nachteiligen Beeinflussung des Organismus an erster und vornehmster Stelle von ihrer Lokalisation abhängig zu machen ist. So haben vor allem die Aneurysmen, die sich an der hinteren und medianen Seite des absteigenden Teiles des Arcus Aortae befinden, seit langem einen sehr schlechten Ruf.

Die topographische Anatomie zeigt deutlich, wie sehr dieser Ruf berechtigt ist. Das, den Voorhoeveschen Abhandlungen entnommene Schema, welches am Schlusse der Arbeit beigefügt ist, zeigt, wie die Aorta sich von vorne nach hinten um den linken Hauptbronchus schlägt, »auf ihm reitet« und dass sehr bald Trachea, linker N. vagus, Recurrens vagi und Oesophagus gedrückt werden können. Achtet man hierbei auf die geringe Entfernung zwischen diesen Organen, dann ist es deutlich, dass selbst ein sehr kleines Aneurysma an

dieser Stelle die nachteiligsten Folgen mit sich bringen kann. Zu verstehen ist jetzt auch, wenn ein sehr kleines Aneurysma so verschiedene Symptome hervorrufen kann, wie schwierig die Diagnose sein kann. Denn es ist klar, dass man bei einem walnussgrossen Aneurysma an der hinteren Seite des absteigenden Teiles des arcus Aortae gelegen, gewöhnlich kein einzeiges von den direkten Aneurysmasymptomen (Frémissement, diastolisches Geräusch, sichtbare Pulsationen) vergegenwärtigt finden wird.

Haben wir Schluckbeschwerden, so wäre es ein grosser Fehler, die Stenose etwa da anzunehmen, wo sie der Patient angibt, denn diese Angaben stimmen meist nicht mit dem anatomischen Befund überein, wie überhaupt das Schluckhindernis äusserst verschiedenartige Empfindungen hervorruft. Bei Eichhorst[25] finden wir folgende Angaben. »In der ersten Zeit haben die Patienten das Gefühl, als ob grössere feste Bissen an einer bestimmten Stelle stecken bleiben wollten. Rücksichtlich der Lokalisation kommen dabei von Seiten der Kranken grobe Irrtümer vor, denn die meisten geben ein Steckenbleiben hinter dem Jugulum, bald im Epigastrium an, ohne dass der Sitz des Hindernisses diesen Stellen wirklich entspräche.«

Aus all diesen Auseinandersetzungen geht hervor, dass das Symptom der Dysphagie allein kaum berechtigt, die Diagnose auf Aneurysma zu stellen. Dies mag einzig und allein in jenen Fällen zugegeben werden, wo Veränderung der Lage einen Wechsel der Intensität

der Schluckbeschwerden zur Folge hat, oder wo diese an sich nur in Paroxysmen auftreten; denn Dauerstenosen lassen ein Aneurysma fast mit Sicherheit ausschliessen. Auch können wir, wie aus dem Obengesagten hervorgeht, keineswegs aus der etwa vorhandenen Dysphagie oder ihrem Fehlen eine ganz bestimmte Lokalisation des Aneurysmas folgern; und doch bleibt uns dies Symptom wertvoll, namentlich wenn alle sonstigen Erscheinungen fehlen, da es uns in diesem Falle den weiteren Gang der Untersuchung vorschreibt, der darin bestehen soll, dass — vor der Sondenuntersuchung — eine Durchleuchtung der Patienten ein Aneurysma sicherstellt oder aber ausschliesst.

Über den ersten Fall dieser Art berichtete mir Prof. Fleiner selbst Folgendes:

I. Es handelte sich um einen 38jährigen Herrn, der 15 Jahre zuvor eine Syphilis acquiriert hatte und mit 34 Jahren unter den Erscheinungen einer Apoplexie an Hirnlues erkrankte. Im letzten Jahre seines Lebens bot er, ohne dass Lähmungserscheinungen im Gebiete des Gaumens und der Rachenmuskeln da waren, eigentümliche Schlingbeschwerden dar, die oft in explosivem Regurgitieren hastig getrunkener Flüssigkeit bestanden, aber bei langsamem Essen oftmals zu vermeiden waren. Von Sondenuntersuchung wurde wegen einer mässigen Hypertrophie des Herzens und wegen Verdachts schwerer endarteritischer Veränderungen Abstand genommen. Nach dem durch einen neuen apoplektiformen Insulte erfolgten plötzlichen Tode ergab sich als Ursache des

Todes eine zylinderische Erweiterung und Versteifung der Aorta descendens, mit einer derartigen Rigidität, dass sie beim Schluckakt nicht mehr ausweichen konnte.

II. Einen anderen Patienten sah ich anlässlich einer Durchleuchtung in der Poliklinik:

Es handelt sich um einen 51jährigen Patienten N. aus L., der als Privatpatient des Herrn Geh. Rat Fleiner zum Zwecke der Durchleuchtung gekommen war. Da es sich um einen Arzt handelt, haben die persönlichen Beobachtungen des Patienten besonderen wert.

Seine hauptsächlichen Klagen beziehen sich auf eine Stenose des Oesophagus. Diese machte sich in ihren ersten Anfängen im Monate Februar 1908 bemerkbar, in dem damals nicht mehr alle Speisen ohne Weiteres inden Oesophagus hinabrutschten, sondern einzelne, namentlich Schalen und Häute hängen blieben und entweder durch die folgenden Bissen oder durch einen Schluck Wasser weiter befördert werden mussten. Schon früher übrigens waren Schmerzen aufgetreten, die sich im unteren linken Brustteile lokalisierten, hauptsächlich morgens im Bette sich einstellten, etwa um 5 oder 6 Uhr morgens, und den Patienten aus dem Schlafe weckten. Sie trugen neuralgischen Karakter, strahlten nach oben hin bis zum Halse, selbst bis zum Unterkiefer und den Zähnen aus; sie dauerten $^1/_4$—$^1/_2$ Stunde; wenn Patient aber bei Beginn derselben schnell ein Glas Wasser trank, konnte der Schmerzanfall koupiert werden. Diese Schmerzen hatte Pat. zeitweilig das ganze Jahr 1907, selbst noch früher; er brachte sie erst

mit dem Rauchen in Verbindung, sie hörten aber auch nach Abstinenz davon nicht auf. Seitdem er diesen Sommer in N. eine Kur gemacht hat, sind sie nur noch vereinzelt aufgetreten.

Dagegen ist die Schluckbehinderung stärker geworden. Da lange Zeit mit der Sonde durchaus keine Verengerung gefunden werden konnte, sondern dieselben auch in ziemlich dicken Nummern anstandslos in den Magen drangen, so wurde zunächst eine idiopathische Ektasie des Oesophagus angenommen, für die auch die nach Bismuthgenuss aufgenommenen Röntgenbilder sprachen. Im Laufe der Zeit aber musste Pat. jeden etwas festeren Bissen durch Nachtrinken weiter befördern, und oft blieb ein solcher stecken und verursachte Würgen. Dagegen ist es nie zum Herauswürgen von grösseren Speisemassen gekommen, wohl aber musste Pat. merkwürdigerweise meist nach dem Essen grössere Mengen 1—2 mundvoll Schleim auswürgen.

Gegen Mitte Sommer musste mit der Sonde nachgeholfen werden, d. h. zurückbleibende Flüssigkeit nach dem Essen aus dem Oesophagus herausgeholt werden, da sonst sehr unangenehme Druckgefühle persistierten. Die Mengen betrugen 50—80 ccm. Seit Mitte August machte sich denn eine Verengerung des Oesophagus, ca. 50 cm vom Munde entfernt, bemerkbar, so dass die Sonde nur noch etwas mühsam passieren konnte. Pat. genoss dann nur noch flüssige und halbflüssige Speisen teils durch die Sonde, teils auf gewöhnliche Weise.

N. der gerne Bergbesteigungen vornahm, konnte diesem Sport bis vor Kurzem beschwerdelos nachkommen.

Eine am 10. Oktober 08 von Herrn Geh. Rat Fleiner vorgenommene Untersuchung ergab:

Dünnere Sonden passierten anstandslos; während stärkere leichten, den ganzen Oesophagus einnehmenden Widerstand fanden. Selbst Sonde 22 passierte so mit mässigem Widerstand den ganzen Oesophagus. Eine gleichzeitig vorgenommene Magenausspülung ergab nichts Besonderes. Dagegen ist bemerkenswert, dass trotz dieser Ausspülung nach Herausnahme der Sonde 22 — was nötig war, da Patient cyanotisch wurde — dieser weitere Speisereste auswarf, eine Tatsache, die an ein Divertikel denken liess. Daneben bestand bei stark gespanntem Pulse und hohem Blutdruck eine mässige Herzerweiterung, besonders nach links, Herztöne rein, 1. Ton an der Spitze und 2. Aortenton abnorm stark akzentuiert, Puls regelmässig, aber gespannt. Kein Albumen.

Genaueren Aufschluss ergaben die an demselben Tage angefertigten Röntgenaufnahmen. (Vergl. Abbildung am Schlusse der Arbeit).

Es handelt sich um ein Aneurysma des Arcus Aortae. Wenngleich zugegeben werden muss, dass die Schluckbeschwerden vielleicht teilweise auf segmentale Einschnürungen des Oesophagus zurückzuführen sind, die nach Einführung von Bismuthbrei bei Durchleuchtung deutlich zu erkennen waren, so bleibt in unserem Falle trotzdem die Dysphagie dasjenige Symptom, dem wir

die frühzeitige Diagnose: Aorten-Aneurysma verdanken. Daneben lässt sich auch an ein Carcinom denken. Da aber dank der Röntgendurchleuchtung ein Aneurysma absolut sicher gestellt ist, fällt es schwer, ein Carcinom mit Sicherheit nachzuweisen oder auszuschliessen. Immerhin muss zugegeben werden, dass die bei der Sondierung etwa in Cardia-Höhe gefundene Stenose nicht dem Aneurysma zur Last gelegt werden kann, dass vielmehr dieser Befund eher einem Cardia Ca zukommt. Der bisherige Verlauf der Erkrankung lässt uns differentialdiagnostisch nicht weiter kommen. Denn die Abmagerung des Pat. kann ebenso gut auf die ungenügende Ernährung und die psychische Depression des Pat. bezogen werden. Das häufige anstandslose Passieren der Sonde spricht ev. gegen ein Ca; da wir diese Erscheinung nur damit erklären können, dass der Oesophagus beim Sondieren dem komprimierenden Aneurysma ausweicht, was ja — wie wir oben sahen — in hohem Masse möglich ist.

III. K. aus E. 50 Jahre alt, von Prof. Fleiner im Diakonissenhaus behandelt. Familienanamnese belanglos. Pat. hat sich stets wohl gefühlt bis vor zwei Jahren, wo er an einer Verdauungsstörung mit Durchfall litt. Nach Behandlung verschwand der Durchfall, doch wurden die Entleerungen in steigendem Masse unregelmässig. Meist litt Pat. an Verstopfung. Gleichzeitig hat Pat. wenig Appetit und meidet feste Speisen, da er »Schluckbeschwerden« verspürt. Ferner klagt er über Druck und Völlegefühl nach Nachrungs-

aufnahme; jedoch kein Brechreiz, dagegen häufige Eructus, die geruch- und geschmacklos sind. Eine ziemlich beträchtliche Abmagerung beunruhigt den Patienten. Seit einem Jahre hüstelt Patient, hat aber dabei keine Atembeschwerden, kein Seitenstechen, nur geringen, nie blutigen Auswurf, leichten Nachtschweiss; dabei besteht grosses Schwächegefühl, Appetitmangel, Schlaflosigkeit und Nervosität.

In letzter Zeit Klagen über gestörte Herztätigkeit. September 1905 bemerkte Pat. nach anstrengender Fusstour eine plötzliche »Schwäche und Beklemmungsgefühl« in der Herzgegend. Von dieser Zeit an bestand eine leichte, später zunehmende Vorwölbung des Sternums mit deutlicher Pulsation. Pat. fühlt sich sehr rasch beklommen, ist unruhig. Die Atmung ist frequent. Dabei klagt er über Fremdkörpergefühl im Halse. Treppensteigen, was nur mühsam geschieht, verursacht leicht Atemnot. Kein Schwindel, kein Ohrensausen.

Status praesens:

Mittelgrosser magerer Patient mit anämischer, leicht icterischer Gesichts- und Hautfarbe. Fettpolster minimal, Muskeln wenig entwickelt. Zunge belegt, Schleimhäute blass. Gebiss gut.

Thorax lang gestreckt, in der Mitte über dem Sternum und dem linken Sternalrand vorgewölbt durch einen Tumor von Handtellergrösse, der leichte pulsierende, mit dem Herzschlage synchrone Bewegungen zeigt. Die Herzdämpfung ist verbreitet, Spitzenstoss schwach fühlbar im IV. JKR., fingerbreit innerhalb der Mamillarlinie

Die Herzdämpfung von der Spitze 1 fingerbreit ausserhalb der Mamillarlinie beginnend setzt sich nach oben in eine Dämpfung fort, die bis zur Mitte der linken Clavicula reicht. Rechts oben 2 Querfinger vom rechten Sternalrand beginnend setzt sich die Dämpfung in der Mitte des Sternums nach links fort, das Sternum überschreitend, um über die 5. Rippe hinweg in die Spitze überzugehen.

Herztöne an der Spitze dumpf und schwach. In der Höhe der Aorta blasendens Geräusch. 2. Aortenton undeutlich.

Puls: links schwächer als rechts, undeutlich, 90 Schläge. Blutdruck 85, rechts voll, regelmässig.

Lungenstand: h. u. XII. proc. spinos.

Wenig verschieblich, H. R. O. Schall in der Fossa supraspinata etwas abgeschwächt. Lungenschall sonst sonor. Atmung R. O.: Inspirium und Exspirium verschärft; einzelne feuchte Rasselgeräusche. L. H. Atmung normal. Vorn Lungenschall normal. Lungengrenzen R. V. V. J. K. R. gut verschieblich, keine Rasselgeräusche.

Abdomen: eingesunken, ohne Besonderheiten.

Urin: Eiweiss- und zuckerfrei:

Dies der Status am 29. IV. 06.

Der weitere Verlauf gestaltete sich kurz folgendermassen:

30. IV. und folgende Tage:

Da Durchfall bestand, wurde HCl cum Opio gegeben und zwar in folgender Form:

Acidimuriat. dil. 2,0
Tct. opii crocat. 2,0
Aq. dest ad 200,0.

Dabei wurde nur leichte Kost gereicht. Absolute physische und psychische Ruhe wurde beachtet. Tagtäglich wünschte der Patient sondiert zu werden. Doch wurde ihm dieser Wunsch stets abgeschlagen. Trotzdem setzte Patient dies Verlangen fort. Selbst noch in seinen letzten Tagen, die kurz folgenden Verlauf nahmen.

8. V.

Pat. sehr schwach, blass und leicht livid verfärbt, von Blähungen stark belästigt. Kurella'sches Brustpulver schafft dem Pat. Erleichterung mit reichlichem Stuhlabgang. Atmung beschleunigt, schwer. Pat. wird in den Garten heruntergebracht, fühlt sich jedoch ausnehmend schwach. Abends Morphium-Pulver.

9. V.

Pat. hat einen Anfall von Stenokardie, fühlt sich sehr matt. Morphium-Pulver beruhigt. Pat. hat das Gefühl, »als ob in seiner Brust etwas zerspringen wollte.« Atmung beschleunigt, oberflächlich. Pat. verlangt wiederholt Sondenuntersuchung und Spülung des Magens (die aber verweigert wird).

10. V.

Pat. fühlt sich sehr matt. Thoraxbefund: stärkere Auftreibung der praecordialen Gegend, deutliche Pulsation sicht- und fühlbar. Atmung beschleunigt. Pat. ist sehr unruhig, sucht vergeblich sich bequem zu lagern, ist leicht erregbar, klagt über vermehrten Druck auf der Brust.

Abends 9 Uhr gleicher Status.

Unruhe jedoch vermehrt. Pat. atmet rasch und schwer.

$9^1/_2$ Uhr Injektion von 1 cc. Morphium 1 %.

$10^1/_2$ Uhr, Pat. schläft gut, ist ruhig.

11. V.

Exitus letalis. Morgens früh wird er noch warm tot vor dem Bette liegend gefunden.

Bei der am 12. V. vorgenommenen Sektion wurde folgende anatomische Diagnose gestellt.:

Arteriosclerosis Aortae praecipue thoracicae. Kindskopfgrosses Aortenaneurysma, vorwiegend des Arcus mit Erweiterung der Aorta ascendens, Verwachsung mit Manubrium sterni, l. Lunge und l. Clavicula. Feiner spaltförmiger Durchbruch ins Pericard: Hämoseropericard. (ca. $^1/_2$ liter). Pleuraexsudat rechts, ausgedehnte Pleuraadhaesionen links. Alte tbc. Herde beiderseits. Lungenödem, Tracheitis catarrhalis. Stauung in Milz und Nieren, leichte Hypertrophie der Prostata.

IV. K. aus D. 43j. Einem dem Patienten mitgegebenen Briefe des behandelnden Arztes vom 28. IV. 06 entnehmen wir folgende Daten:

Anamnese: Der Patient litt in früheren Jahren häufig an Gelenkrheumatismus; ausserdem besteht Arteriosclerose, wohl in Folge überreichen Alkoholgenusses. Sobald er über ein bestimmtes kleines Quantum Alkohol hinaus zum Trinken veranlasst wird, trinkt er unbändige Mengen und ist oft mehrere Tage nicht zu brauchen. Hand in Hand mit der Alkohol-

zufuhr geht Albuminurie von schwankender Menge ; auch mehrere Prozente Zucker waren schon im Urin, sind aber verhältnismässig rasch wieder verschwunden. Seit ca. 3 Monaten bestehen Schluckbeschwerden, die gleichzeitig mit Herzstörungen auftreten, die letzteren gingen auf Digitalis rasch zurück. Später trat noch rechts eine kleine Pleura-Reizung auf. Die Schluckbeschwerden traten anfangs nur hie und da auf, und waren die Angaben so unsicher, dass zunächst von einer Sondierung der Speiseröhre abgesehen wurde. Spätere Sondierungen, die dann mit Unterbrechung mehrere Wochen fortgesetzt wurden, ergaben folgendes :

Etwa 25 cm von der Zahnreihe entfernt fand sich ein Divertikel von 6 cm Tiefe. Dasselbe füllte sich fast täglich mit kleinen Blutmengen an, die schliesslich als Abguss des ganzen Divertikels unter Würgen entleert wurden. Patient konnte sich mit Wasser das Divertikel ausspülen. Beim Sondieren gelang es am besten mit einer Sonde von 11 mm Durchmesser an der Kante des Divertikels und einigen Unebenheiten vorbei in den Magen vorzudringen, immer gelang dies nicht, und häufig erfolgte eine kleine Blutung.

Als ev. ätiologische Momente führte der behandelnde Arzt an:

Herr K. hat im Januar einen Unfall erlitten mit Quetschung der Brust und allerhand Schmerzen und Störungen des Herzens; sonst wäre noch die Gewohnheit des Mannes zu erwähnen, besonders grosse harte Brotkrusten schlecht verkaut zu schlucken, was die

Möglichkeit einer inneren Verletzung nahe legen könnte.

Alle diese Momente zusammengenommen liessen den Arzt die Diagnose stellen:

Divertikel des Oesophagus oder aber Carcinom des Oesophagus, letztere Ansicht unterstüzt durch die starke Gewichtsabnahme des Patienten.

Am 1. V. 06 wurde der Patient von Herrn Geh. Rat Fleiner untersucht. Ein Divertikel wurde ausgeschlossen und eine ulceröse Stenose im Oesophagus mit geringer Dilatation darüber festgestellt.

Das tägliche Aushusten und Auswürgen von Gerinseln, die etwa die Dicke und Länge eines Fingers hatten, erschienen suspekt, so dass von Sondierungen Abstand genommen wurde. Dagegen wurde strengste Bettruhe angeordnet und die Ernährungsweise entsprechend geregelt. Erst auf fortgesetztes Verlangen des Patienten und dessen Arztes wurde eine einmalige Sondenuntersuchung vorgenommen, nachdem sich der Husten gebessert und Blutauswurf mehrere Tage nicht stattgefunden hatte. Die Sonde traf etwa 30 cm tief auf Widerstand, der aber leicht zu überwinden war, so dass die Sonde hernach leicht in den Magen hinabglitt. Das Herz war verbreitert, der Puls gespannt. Besondere Geräusche waren nicht hörbar.

Es bestand überdies Glykosurie, Albuminurie, Arteriosclerose auf luetischer Basis und bardiospasmus resp. Oesophagospasmus.

Das Röntgenbild ergab über dem Herzen einen abnormen Schatten. Nach etwa 14 Tagen wurde eine

kleine Blutung aus der Speiseröhre beobachtet. Am 21. V. war etwas blutiger Auswurf da, und bestand im rechten Unterlappen eine circumskripte Infiltration (vielleicht ein Krebsknoten).

Am 22. V. morgens bestand etwas Fieber; der Husten war mässig; Flüssigkeiten und dünne Breie wurden gut geschluckt. Abends gegen 7 Uhr plötzlicher Exitus infolge der Perforation der Aorta in den Oesophagus.

Da die Sektion nicht gestattet wurde, konnte die Diagnose nicht genauer präzisiert, auch ein Carcinom nicht ausgeschlossen werden.

V. Frau B. aus R. 54 J. alt, als Privatpatientin von Prof. Fleiner im Diakonissenhause. Aufgenommen am 12. Januar 06. Entlassen am 20. Februar 06.

Die Patientin ist verheiratet, hat 5 gesunde Kinder, eines ist an Scharlach gestorben. Keine Fehlgeburt dazwischen, jedoch bei der 7. Schwangerschaft (1891). Keine Ausschläge; auch sonst keinerlei Erkrankungen.

Die gegenwärtige Krankheit begann nach einer aufregungsvollen Zeit an Pfingsten 1905 mit Erbrechen eines Gemüses (Gelbe Rüben und Erbsen). Dann konnte Patientin sofort kein Fleisch mehr essen (Eckel). Zugleich begann ausgiebiges Schleimerbrechen z. B. beim Bücken. Auf Medikamente keine Besserung. Auch Brom wurde erfolglos angewandt. Von November bis Mitte Dezember wurde auswärts der Magen ausgepumpt. Da schliesslich reichlich Blut kam, wurde aufgehört. Die erbetene Sondierung nach Weihnachten wurde aus

demselben Grunde (Blutungsgefahr) abgelehnt. Beim Eintritt in das hiesige Diakonissenhaus klagte die Pat. über »Druckgefühl vom Magen aufwärts und Schlingbeschwerden«.

Status praesens: Hochgradig abgemagerte Frau. Starke Spannung in der Magengegend, die das Palpieren unmöglich macht.

Lungen O. B. Herz: Keine sichtbare abnorme Pulsation. Die l. Grenze überschreitet die Mamillarlinie. Spitzenstoss sichtbar und fühlbar im V. J. K. R. 2. Pulmonalton verstärkt. Kein Geräusch an den Klappen.

Radialarterien leicht geschlängelt. Puls schwach, regelmässig, 90 Schläge pro Min. Pulsation ist auch in der fossa jugularis nicht fühlbar. Blutdruck 70. Urin ohne Z. und E.

Sondierung gelingt bis etwa zur Höhe der Cardia; die Sonde gelangt nicht bis in den Magen. Spülwasser fliesst sofort zurück; die Sonde biegt sich um.

Speichelfluss und -Erbrechen beträgt in 24 Stunden $^3/_4$—1 Liter. Speisereste fehlen.

Am 16. I. Röntgenbild zeigt links von der Wirbelsäule, entsprechend dem Aortenbogen, einen pulsierenden Schatten.

Die Diagnose lautet also: Aneurysma arcus Aortae ev. noch ausserdem Carcinoma oesophagi.

Die Pat. wurde auf Wunsch am 20. II. 06 entlassen.

VI. J. W. 66 J., Goldschmied. Anamnese: Familienanamnese belanglos. Pat. selbst war früher stets gesund. Befreiung vom Militär wegen Körperschwäche.

Heirat mit 23 Jahren. Frau starb im Wochenbett, nachdem sie 8 Kinder geboren hatte, von diesen starben 7 noch klein, während eines lebt. 2. Frau lebt, ist gallenleidend. Sie hat 5mal geboren, 3 Kinder leben. Pat. selbst überstand im Jahre 1872 die Blattern. Im Jahre 79 acquirierte er eine Genitalaffektion, derentwegen er Hg-pillen nehmen musste. Vor zwei Jahren wegen Furunkels am Halse operiert. Im Frühjahr 1907 hat sich Pat. im Garten eine Zeitlang übermässig angestrengt; darauf verspürte er — vor allem beim Genuss von Schwarzbrot — Schluckbeschwerden. Diese Beschwerden kommen nicht jedesmal beim Essen, sondern ganz unerwartet beim raschen Schlucken. Pat. hat dann das Gefühl, als ob etwas im Halse stecken bliebe. Wenn der Anfall kommt, hat Pat. ein drückendes Gefühl in der Mitte der Brust. Er muss dann den genossenen Bissen heraufwürgen, darnach geht das Schlucken wieder ganz leicht. Gelegentlich hat Pat. auch ein Druckgefühl, das auf die rechte Seite ausstrahlt.

Sonst bestehen keine Beschwerden, kein Herzklopfen, kein Erbrechen. Dagegen klagt Pat. über erhebliche Gewichtsabnahme.

Status praesens. 25. VI. 07. Mittelgrosser, kräftiger Mann in gutem Ernährungszustande, mit auffallend fahler Gesichtsfarbe. Keine Oedeme, keine Exantheme, keine Drüsen, kein Dekubitus. Mundhöhle, Rachen, Tonsillen ohne besonderen Befund.

Thorax: breit, gut gebaut. Atmung symmetrisch.

Lungen:

Grenzen: R. V. oberer Rand der VII. Rippe
L. V. „ „ III. „
H. U. l. u. r. unterer Rand der XI. Rippe.

Percussionsschall: sonor, Atmung überall vesiculär, mit leicht verlängertem Exspirium.

Cor: III.—VI Rippe, l. Sternalrand — l. Mamillarlinie. Ictus nicht sichtbar, nicht fühlbar.

Töne: rein, an der Mitralis hört man stets ein ganz feines systolisches Blasen. Die 2. Töne an Aorta und Pulmonalis sind stärker accentuiert, 2. Pulmonalton mehr als 2. Aortenton. Die Aktion ist irregulär, jeden 7.—8. Schlag hört man eine Art Herzstolpern.

Abdomen O. B. Urin: Weder Eiweiss noch Zucker. Spez. Gewicht 1013. Stuhl ohne Besonderheiten.

26. VI. 07. Sondierung mit weicher Sonde. Bei 33 cm stösst die Sonde auf einen nicht zu passierenden Widerstand. Auch Sonde Nr. 19 (weich) gleitet nicht hindurch; bei erneutem Versuche kommt eine Spur dunkeln Blutes, weshalb von weiterer Sondierung abgesehen wird.

Hämoglobin 60 %.

27. VI. Röntgendurchleuchtung.

3. VII. Pat. wird auf Wunsch entlassen.

Diagnose: Aneurysma Aortae mit Kompression des Oesophagus.

Bevor diese eben beschriebenen Fälle einer kurzen Kritik unterzogen werden, will ich noch eine grössere Zahl einschlägiger Fälle anführen, die ich der Literatur

entnommen habe. Teils handelt es sich dabei um Excerpte aus Originalabhandlungen, zum Teil aber auch um Referate über diese. Ich sehe eine gewisse Berechtigung, alle diese Fälle kurz zu wiederholen, in der Tatsache, dass sie nicht etwa eine willkürliche Auslese aus einer grossen Menge derartiger Fälle, sondern das Gesamtresultat nach Durchsicht einer recht ausgedehnten Literatur darstellen. Mögen auch noch viele andere Aneurysmafälle mit gleichzeitiger Dysphagie beschrieben sein, eine derartige — gänzlich vorurteilsfreie, unbeeinflusste — Zusammenstellung lässt uns eine berechtigte Kritik üben an den im Anfange der Arbeit gebrachten Statistiken. Ich habe die Fälle derart geordnet, dass ich zuerst der Aorten-Aneurysmen gedenke, und zwar in der Reihenfolge, wie sie sich in ihrem Sitze von dem Ursprunge der Aorta, dem Herzen entfernen, um dann noch einige seltenere Fälle folgen zu lassen.

I. Aortenaneurysmen:

a) Aorta ascendens.

1.) Ed. Nährung 48 J. alt, vergl. Seite 25.

2.) Spillmann und Haushalter:[28] 65 j. Mann.

Aus den Antecedentien des Pat. sind nur ein Anfall von akutem Gelenkrheumatismus und chronischer Alkoholismus zu erwähnen. Seine Beschwerden bestanden in Brustschmerzen, Dyspnoe bei Anstrengung und erschwertem Schlingen fester Speisen. Später entwickelte sich zwischen Sternum und rechten Brustwarze ein schnell bis zu Hühnereigrösse wachsender Tumor. Bei seiner Aufnahme in die Klinik konstatierte man ausser leichter Dilatation der Halsvenen und geringem Atherom der übrigens regelmässig und synchron pulsierenden Radiales an der vorderen rechten Brusthälfte eine halbkugelige,

foetuskopfgrosse Hervorwölbung zwischen dem oberen Rande der 3. Rippe und der Verbindungslinie der beiden Brustwarzen einer — und zwischen dem rechten Sternalrande bis über die r. Axillarlinie andererseits, 15 cm im Quer- und Längsdurchmesser. Im Niveau des Tumors fehlte jede Spur von Rippe.

Behandlung mittels Elektropunktur. Exitus letalis 7 Tage nach der letzten Electrolyse.

Autopsie:

Ein sackförmiges foetuskopfgrosses Aneurysma am äusseren Teile des oberen Drittels des aufsteigenden Teiles des Aortenbogens. Kommunikationsöffnung mit der Aorta Fünf-Franksstückgross mit harten Rändern.

3) A. Trau [29]

Im 2. Falle war ein Aneurysma des aufsteigenden Teils der Aorta diagnostiziert worden auf Grund eines hühnereigrossen, pulsierenden Tumors, der rechts über den Sternalknorpeln der III. und IV. Rippe bemerkbar war. Keine Geräusche, kein Schwirren, aber Dämpfung, schlürfendes Atmen und Schluckbeschwerden. Schliesslich ulcerierte die Haut über dem Tumor, es rieselte langsam Blut heraus, bis plötzlich ein starker Blutstrom mehrere Fuss weit hervorsprang, und 10 Minuten später der Tod eintrat.

Sektion: Es fand sich ein grosses Aneurysma des aufsteigenden Teiles der Aorta, welches die Brustwand durchbohrt hatte mit Erosion der III. und IV. Rippe. Der Durchtrittsteil durch die Brustwand war sanduhrförmig verengt. Ausserdem befand sich ein zweites Aneurysma an der oberen, hinteren Wand des transversalen Teiles vom Aortenbogen, welches auf die Trachea gedrückt hatte.

b. arcus Aortae:

1.) Fuller: [30] 47jähriger Mann; konstanter Schmerz in einer umschriebenen Stelle des Rückens, Schluckbeschwerden, hartnäckiger Husten. Am Tage nach seiner Aufnahme entleerte Pat. unter Husten etwas Blut. Am folgen-

den Tage profus Blutbrechen. 3 Tage darauf Tod unter erneutem Blutbrechen.

Sektion: An der hinteren Wand des Bogens, zwischen Innominata und linker Carotis, ein grosses Aneurysma. Oesophagus und Trachea fest mit demselben verwachsen und beide perforiert. Die Öffnung in den Oesophagus oval, etwas grösser als ein Schilling. Der Magen mit Blutcoagula ausgefüllt, Blut im Darm. Die hinteren Partien der r. Lunge voll Blut.

2) Schwarz:[31] 50j. Mann. Schluckbeschwerden Jeder Schlingversuch reizte zum Husten. Abmagerung. Manubrium sterni vorgewölbt; darüber Pulsation, jedoch kein Geräusch. Links neben dem manubrium sterni eine Dämpfung. 3 Tage vor dem Tode starkes Erbrechen von flüssigem Blut. Blutiger Stuhlgang.

Sektion: Grosses Aneurysma am Arcus. Perforation in den Oesophagus an zwei Stellen; darunter ist der Oesophagus verengt, über den Öffnungen erweitert.

3) Johnsohn:[32] 31jähriger Händler. Husten, Heiserkeit, Kurzatmigkeit, Schlingbeschwerden. Vorübergehend wurde die Stimme wieder klarer.

Diagnose: Aneurysma Aortae. Tod unter wiederholtem Bluterbrechen.

Sektion: Orangegrosses Aneurysma der hinteren Wand des Bogens, in den Oesophagus perforiert.

4) Semon:[33] 40j. Arbeiter. Zeitweise Schmerzen in der Brust; Schlingbeschwerden, Herzpalpitationen. Pat. gibt an, dass sein Vater an der Berstung eines Blutgefässes in der Brust gestorben sei. Trotzdem Tumor und Pulsation fehlen, wird die Diagnose auf Aortenaneurysma gestellt. Nachdem Pat. aufs äusserste herabgekommen war, starb er rasch, wobei nur wenig Blut über seine Lippen kam.

Sektion: Orangegrosses Aneurysma am absteigenden Teil des Arcus. Zwei Öffnungen in den Oesophagus: in der einen ein organisierter Thrombus, fingerdick, die andere frisch. Eine

Ohnmacht, die Pat. 3 Monate vor dem Tode hatte, wird auf die Bildung dieses Thrombus zurückgeführt, seitdem bestanden die Schlingbeschwerden

5) Hemme:[24] Nach Virchow-Hirsch, Jahresbericht 1870 II S. 105 handelt es sich um eine 69 j. Frau mit Schlingbeschwerden, Atemnot, Cardialgie. In der linken Regio infrascapularis eine Dämpfung Tod unter Blutbrechen.

Sektion: Kindskopfgrosses Aneurysma arcus aortae. Perforation in den Oesophagus, halbtalergross. Schlund, Speiseröhre, Kehlkopf, Luftröhre voll Blut.

6) Lediard:[25] 32 j. Händler. Husten, kurzer Atem, Schmerzen zwischen den Schultern, Heiserkeit. Über dem Manubrium sterni eine Dämpfung. Später stellten sich noch Schluckbeschwerden ein.

Diagnose: Bronchitis Der Tod trat innerhalb einer Minute unter Erbrechen von Strömen von Blut ein.

Sektion: Grosses Aneurysma am absteigenden Teile des Arcus Perforation in den Oesophagus. ½ Schilling gross.

7) Götz:[26] 42 j. Frau, die seit einem Jahre über Herzklopfen, Blutandrang nach dem Kopfe und heftiges Stechen in der Herzgegend klagt. Seit 6 Wochen umschriebener Druck unterhalb der Mitte der Brust und Beschwerden beim Schlucken. Nach Verlauf von 3 Wochen konnte Pat. nur noch flüssige Nahrung zu sich nehmen. Herzdämpfung besonders in der Höhe vergrössert, beginnt schon unterhalb der zweiten Rippe; über dem Sternum besteht eine undeutlich abgrenzbare, in die Herzdämpfung übergehende Dämpfung. Spitzenstoss sehr verbreitert. Rechts Radialpuls stärker als links. Bei der Sondierung des Oesophagus fühlt man 33 cm von der Zahnreihe entfernt ein anscheinend circuläres, derbes Hindernis. Nach dem zweiten Sondieren erfolgt profuse Blutung per os, mehrere Tage später Collaps und Tod unter nochmaliger Blutung.

Sektion: Aneurysma arcus Aortae.

Beim Öffnen des Oesophagus zeigt sich in der Höhe des Bogens der Aorta eine zwanzigpfennigstückgrosse, rundliche Öffnung an der Vorderwand. An der Einmündung des Ductus Botalli eine ebenfalls rundliche Öffnung mit thrombotischen Massen ausgefüllt, die in eine walnussgrosse Öffnung führt, welche mit dem Oesophagus kommuniziert.

c) Übergang vom arcus aortae in die Aorta descendens:

1) Willshire:[37] 39jähr. Schuhmacher. Schluckbeschwerden. Heiserkeit, Husten. Schmerzen zwischen den Schultern; über der l. Brust vorn und hinten eine Dämpfung. Geräusch und Pulsation fehlen.

Diagnose: Solider Tumor im Mediastinum.

Sektion: Grosses Aneurysma am Übergang des Bogens in die Aorta descendens. Eine grosse Öffnung in den Oesophagus, zwei erbsengrosse Perforationen in die Trachea, gerade über der Bifurkation. Der Magen halb mit Blut gefüllt.

2) Millard:[38] 60j. Kutscher. Atem- und Schlingbeschwerden, Husten, Abmagerung. Am Rücken links von der Wirbelsäule eine längliche Geschwulst, 9 cm lang, 6 cm breit. Darüber undeutliche Pulsation, Dämpfung. Zwei unreine Töne, kein Geräusch. Im rechten 2.—3. J. K. R. neben dem Sternum: Pulsation, Dämpfung, zwei blasende Geräusche.

Diagnose: Aneurysma Aortae und kalter Abszess im Rücken. Tod unter Blutbrechen, nachdem schon 30 Stunden vorher 1 ltr. Blut erbrochen worden war.

Sektion: Am Übergang des Bogens in die Aorta descendens ein grosses Aneurysma, dessen hintere Wand durch nekrotische Wirbel gebildet wurde. Kommunikation mit dem Oesophagus 2 [illegible] cm gross. Magen und Darm voll Blut. Ein grosser Abszess sass nach hinten direkt der Aorta auf.

3) Chartres:[39] 32j. Sergeant. Husten, laryngealer stridor, geringe Dyspnoe, Dysphagie. Keine Dämpfung, Tumor, Geräusch oder abnorme Pulsation. Plötzlicher Tod unter reichlichem Erbrechen von Blut.

Section: Hühnereigrosses Aneurysma am letzten Drittel des Bogens. Eine 1½ Zoll lange, ½ Zoll breite Öffnung in den Oesophagus. Der Magen voll Blut.

d. Aorta descendens:

1) Reardon:[40] 42j. Schriftsteller. Schmerzen in der Brust. Puls links schwächer als rechts. Trockener Husten. Bei Bewegung Dyspnoe, beim Schlucken in der Mitte des Halses Schmerz. Tod unter Erbrechen einer grossen Menge von Blut.

Sektion: Am Anfange der Aorta descendens ein Aneurysma, doppeltfaustgross, längs der Körper der Dorsalwirbel IV—VI, welche teilweise die Wand des Aneurysmas bilden. Kommunikation mit dem Oesophagus. Der Magen voll Blut. Zwei weitere Aneurysmen sitzen an der Aorta abdominalis.

2) Armiger:[41] 43j. Mann. Starke Schlingbeschwerden, Herzpalpitationen. Eines Morgens wurde eine Pinte Blut erbrochen. An demselben Abend Tod unter erneutem Blutbrechen.

Sektion: Aneurysma aortae descendentis vor dem 8.—11. Rückenwirbel. Der Sack fasste ungefähr eine Pinte Blut. Die Perforation sass zwei Zoll über dem Durchtritt des Oesophagus durch das Zwerchfell.

3) Ponham:[42] 33j. Matrose. Schmerzen im Epigastrium. Schlingbeschwerden: feste Speisen bleiben an einer bestimmten Stelle immer eine Weile liegen. Dyspnoe, kein Tumor, kein Geräusch am Herzen. Ohne Wissen von Dr. Ponham wurde die Oesophagussonde eingeführt auf Bitten des Patienten. Eine Stunde darauf stellte sich Blutbrechen ein. Nach 4 Tagen starb Patient, während welcher Zeit sich die Blutung in Intervallen wiederholt hatte.

Sektion: An der Aorta descendens sass ein kokosnussgrosses Aneurysma, das fünf Rückenwirbel usuriert hatte. Grosse Öffnung in den Oesophagus. In Magen und Duodenum vier Pfund Blut.

4) v. Wahl:[43] 35j. Buchbinder. Schmerzen in der Brust, Husten. Später Schlingbeschwerden, Dyspnoe, Abmagerung. Puls fehlt links vollständig. Über der linken Brusthälfte im ganzen Umpfang Dämpfung. Atmen nur hinten oben hörbar. Vorn im linken II. J. K. R. Pulsation. 3 Tage vor dem Tode zum ersten Male Blutbrechen, das sich bis zum letalen Ausgange noch 3—4 Mal wiederholte.

Sektion: An der Aorta descendens ein grosses Aneurysma, von der Subclavia bis zum Zwerchfell herabreichend, oben 12 cm, unten 7 cm breit. Oesophagus an zwei Stellen dicht nebeneinander perforiert. Magen und Darm voll Blut. Im Magen eine carcinomatöse Verdickung. Die linke Lunge nur an der Spitze lufthaltig. Linke Sulclavia verschlossen.

5) Ward:[44] 48j. Matrose, wurde aufgenommen wegen Bronchitis. Bald nachher bekam Patient Emphysem, starke Dyspnoe, intensive Schmerzen im Rücken, Schlingbeschwerden, fast konstantes Erbrechen. 2 Tage nach dem Auftreten dieser Symptome leichtes Blutbrechen, Tod.

Sektion: Grosses Aneurysma der Aorta descendens. Eine Öffnung führt von dem Aneurysmasack zwischen die Muskelschichten des Oesophagus, welche ringsum mit Blut durchsetzt sind. Die Serosa ist abgehoben, so dass gleichsam ein Doppelrohr entstand. Nach abwärts war das Blut bis zur Iardia gedrungen, von hier der vorderen und hinteren Wand des Magens entlang, dessen Häute voneinander trennend.

6) Lesser:[45] Ein 29j. Architekt bekam Schmerzen beim Schlucken und starken Husten. Alle Flüssigkeiten wurden sofort wieder erbrochen, während feste Speisen besser geschluckt werden können. Atembeschwerden traten dazu. Bronchitis, hochgradige Inanition. Diagnostiziert wurde eine Kommunikation der Trachea mit dem Oesophagus. Vorsichtige Sondierungen; Eingiessungen durch die Schlundsonde. Plötzlicher Tod nach Erbrechen einer geringen Menge hellroten Blutes. Am Abend vorher war das letzte Mal sondiert worden.

Sektion: Faustgrosses Aneurysma der hinteren Wand der Aorta descendens. Eine Öffnung führte in den mit dem Oesophagus fest verwachsenen linken Bronchus. Grosse Blutcoagula in Oesophagus und Magen, frische Blutgerinsel in Brochien und Kehlkopf.

7) Oser:[46] Ein 53jähriger Mann wurde als an chronischer Pneumonie und dann linksseitiger Pleuritis leidend behandelt. Schmerzen in der Brust. Die Stimme wurde klanglos, das Schlingen schliesslich unmöglich, Erbrechen von blutig schleimigen Massen; Tod.

Sektion: Aneurysma Aortae descendentis. Der Oesophagus vollständig komprimiert. Über der Kuppe des Aneurysma ist die Wandung des Oesophagus verdünnt, bräunlich missfarbig, blutig imbibiert und auseinandergewichen.

8) Styan:[47] 45j. Bootsmann. Die Krankheit begann mit Schmerzen im Epigastrium, bald fühlte man Pulsation und einen Tumor hinter dem Sternum. Dazu gesellte sich Abmagerung Erbrechten, Dysphagie. Die eingeführte Nahrung schien in der Höhe des proc. ensiformis stecken zu bleiben.

Status: Im Epigastrium und linken Hypochondrium ein grosser, pulsierender Tumor, ungefähr 7 Zoll breit. Der Tod trat plötzlich ein.

Sektion: Aneurysma aortae, welches sich nach oben und unten vom Diaphragma erstreckte. Es erschien bei der Öffnung des Abdomens unter dem Magen als ein grosser Tumor, von dem Umfange einer Orange. Die Öffnung desselben nach der Aorta hin war guldengross.

9) Hampeln:[48] G. S. 53 J. alt. Vergl. Seite 25.

10) Rosenstein:[49] 85j. Mann, abgemagert, leidet an Schlingbeschwerden. Bei der Sondierung des Oesophagus ein Hindernis vom Rande der Zähne etwa 30 cm entfernt. In Abdomine dicht über dem Nabel, oben links von der linea alba eine birnförmige, 6 cm lange und 4 cm breite Geschwulst, die leicht für den krebsig entarteten Pylorus genommen werden konnte.

Sektion: Mit festen Gerinnungen gefülltes Aneurysma der Aorta descendens an ihrer vorderen Wand, einige Centimeter oberhalb des Abganges der Art. iliaca sitzend. Am Oesophagus ausserdem ein Carcinom.

11) Ehebald:[50] 53j. Schreiner L. S. Die jetzige Krankheit begann vor zwei Jahren mit Schmerzen beim Gehen. Seit dieser Zeit trat auch öfteres Herzklopfen auf.

Beim Schlucken verspürte der Patient einen stechenden Schmerz in der Brust. Seit ½ Jahr starke Abmagerung.

Über der Aorta ein kürzeres systolisches, und ein längeres, blasendes diastolisches Geräusch, letzteres bedeutend stärker als ersteres. Im Bereiche des Manubrium sterni eine absolute Dämpfung. Nach 10 Tagen hochgradige Dyspnoe und Tod.

Sektion: Kirschgrosses Aneurysma der Aorta thoracica descendens; etwa 2—3 cm unterhalb der Übergangsstelle des Arcus in die Aorta descendens. Auf der Höhe der Hervorragung unregelmässig begrenzte, etwa für die Kuppe eines Kinderfingers durchgängige Perforationsstelle. Der Bogen und der absteigende Teil der Aorta sind auch im Ganzen erweitert.

12) Schelle:[51] Aneurysma verum bei einem jugendlichen Individuum.

19j. Mädchen † zur Zeit der Influenzaepidemie 1890, bereits in Rekonvaleszenz befindlich. Der Tod trat ganz plötzlich ein.

In der letzten Zeit hatte sie über allgemeine Mattigkeit, Kopfschmerz und Schluckbeschwerden geklagt.

Bei der Untersuchung fiel ein systolisches Geräusch auf, das man sowohl an der Herzspitze wie an der Herzbasis, an Aorta und Pulmonalis hörte, am deutlichsten an der Pulmonalis. Die Herzdämpfung reichte nach rechts bis zum r. Sternalrand, sonst normal. Spitzenstoss normal.

Wahrscheinlichkeitsdiagnose: Mitralinsuffizienz, wobei unklar, weshalb das Geräusch nicht am deutlichsten an der Spitze, sondern an der Pulmonalis gehört wurde.

Sektion: rupturiertes sackförmiges Aneurysma der Aorta descendens mit Erguss in den l. Pleuraraum. Die Geschwulst liegt nach hinten direkt der Wirbelsäule an, reicht nach rechts bis an den Oesophagus, den sie in seinem mittleren Drittel etwas nach rechts bogenförmig verdrängt hat.

13) P. Hampeln: S. Schlosser, 40 J. alt, vgl. Seite 26.

14) Eshner:[52] 53j. stark abgemagerter Mann, der die Angabe machte, hellrotes Blut ausgehustet zu haben. Er litt an Schluckbeschwerden und hatte das Gefühl, als ob die Ingesta in dem unteren Ende der Speiseröhre stecken blieben. Häufig wurden dann die Speisen zurückgewürgt, worauf Erleichterung eintrat. Über dem Epigastrium fand sich eine Dämpfung und in demselben Bezirk eine nicht deutlich umgrenzte Resistenz, woraus in Verbindung mit der Abmagerung, dem Blutbrechen und der noch sich einstellenden Melaena die Diagnose auf Ca des Magens gestellt wurde. Herz und Lunge O. B. Nach wiederholtem Blutbrechen erfolgte der Tod.

Sektion: Grosses Aneurysma der Brustaorta, welches sich vom 6. bis zum 12. Brustwirbel erstreckte, das hintere Mediastinum ganz ausfüllte und die linke Lunge teilweise komprimiert hatte. Perforation des Sackes in den Oesophagus. Magen und Darm voll dicker schwärzlicher Blutgerinsel.

15) Hampeln: Vergl. Seite 26. J. Bleiksch: 35 J. alt.

16a) W. J. Thompson:[53] 57j. Arbeiter. Dieser wurde bereits tot mit Blut vor Nase und Mund ins Krankenhaus eingeliefert. Er war plötzlich zusammengebrochen, dabei stürzte Blut aus dem Munde hervor.

Niemals hatte er über Schmerzen in Brust oder Rücken geklagt, niemals über Schluckbeschwerden, er war immer ganz gesund gewesen und hatte keinen Tag in vielen Jahren seine Arbeit ausgesetzt.

Sektion: Magen und Därme voller Blut. Jn der Höhe des 7. Dorsalwirbels eine kleine Öffnung im Oesophagus, die mit einem Aneurysmasacke kommunizierte, der von vorn, seitwärts

und rechts von der Aorta ausging. Der Sack selbst war klein, besass nur dünne Wandungen.

Über diesen Fall vergl. weiter unten.

16b) R. Busche:[54] 51j. Plätterin K.... Aufnahme ins Krankenhaus am 20. VIII. 98. † ebendort 3. IX. 98. Seit Mitte Juli 1898 spürte Patientin heftiges Schlagen und Schmerzen im Leib, ferner stellte sich Husten und Heiserkeit ein. Starke Abmagerung trotz kräftiger Ernährung. Unterhalb des proc. xiphoides sieht man eine deutliche Pulsation, die bei aufgelegter Hand stark fühlbar und mit einem deutlichen Schwirren verbunden ist.

Seit 1. IX. stärkere Atemnot und Klagen über erschwertes Schlucken. Pat. gibt an, dass sie das Gefühl habe, als ob die Bissen in der Speiseröhre stecken blieben, um dann langsam in den Magen befördert zu werden. Am 3. IX. hochgradige Atemnot, Abends: Exitus letalis.

Sektion: Zwei Finger breit unterhalb des Arcus aortae an der Aorta descendens ein Aneurysma an der medianen und kleinenteils auch hinteren Wand der Aorta. Hintere Oesophaguswand im Bereiche des Tumors vollständig durchbrochen.

17) W. Plitek:[55] 60jähr. Frau, hochgradig abgemagert, schwächlich, die nach vor 5 Monaten überstandener Pneunomie sich nicht mehr erholen kann.

Im Juni traten plötzlich Schlingbeschwerden auf, die sich so akut einstellten, dass selbst Flüssigkeiten regurgitiert wurden.

Beklopfen der Wirbelsäule schmerzlos, nicht so jene des Sternums (an den beklopften Stellen entstand ein urticarielles Oedem). Später gesellten sich dazu echte stenokardische Anfälle. Am 23. VI. Exitus.

Sektion: Aneurysma aortae descendentis in cavum mediastinale posticum et retroperitoneale ruptum.

Pleuritis et Pericarditis fibrosa chron. Tuberculosis obsoleta apicum pulmonum.

18) Collet & Guber:[56] 73j. Mann. Der Kranke leidet an anfallsweise auftretendem starkem Herzklopfen nach Anstrengung. Angina pectoris war niemals vorhanden, doch bisweilen eine eigentümliche Empfindung, als ob das Herz sich von rechts nach links gedreht hätte.

Die Speisen blieben ihm vor dem Magen stehen.

Sektion: Enormes Aneurysma, ausgehend vom unteren Abschnitt der A. thoracica und beinahe bis zum Magen reichend.

Ausserdem noch drei Fälle, bei denen in Ermangelung des Sektionsberichtes eine genauere Lokalisation des Aneurysmas nicht möglich ist.

1) Greene:[57] Es handelte sich um einen nicht diagnostizierten Fall. Dysphagie war das einzige Symptom. Die Sonde wurde eingeführt, danach ging das Schlucken leichter.

Plötzlich jedoch stellte sich Blutbrechen ein. Der Patient kollabierte und starb.

2) Hecker:[58] Der Patient verspürte bei Bewegung des Kopfes und beim Schlucken einen unangenehmen, drückenden Schmerz »um den Kehlkopf herum«. Oft trat auch ganz plötzlich, mitten im Sprechen eine Veränderung der Stimme ein, die dann auf einmal rauh klang. Die l. Radialarterie schlägt merklich schwächer als die rechte, aber synchron mit derselben. Die ganze linke vordere Brustwand ist in rythmischer, pulsierender Erschütterung, deren Centrum eine leicht reponierbare, ausgetretene Pulsadergeschwulst im 3. J. K. R. bildet. Die Perkussion ergibt eine kolossale Vergrösserung der Herzdämpfung. Ferner findet sich 2 Querfinger unter der unteren Haargrenze der Achselhöhle und mit der hinteren Axillarlinie beginnend eine starke, faustgrosse, halbkugelige, prallelastische, pulsierende Geschwulst, die das Gefühl des Schwirrens bietet und bei der Auskultation ein lautes, doppeltschlägiges Rauschen ergibt.

3) Bret:[59] 39j. Mann, der stets gesund gewesen, fühlt im Monat Februar 1892 in der rechten Schulter Taubheit,

Schmerzen, Verringerung der Muskelkraft im Arm. Etwa 15 Tage später Veränderung der Sprache, Husten, Atemnot, Schluckbeschwerden.

Es handelte sich um ein Aorten-Aneurysma, das schliesslich durch die usurierte Haut durchbrach.

Dann lasse ich noch verschiedene Fälle folgen, die als äusserst selten an sich schon besondere Beachtung verdienen.

60) Fischer:[60] Ein 37 Jahre alter Maurer hat Seitenstechen, Appetitlosigkeit, Husten. Erst 2 Tage vor dem Tode traten starke Schluckbeschwerden auf, daneben Dyspnoë und blutiger Auswurf. Der Tod erfolgte plötzlich.

Sektion: Am Bogen der Aorta zwei kleinere Aneurysmen, beide mit sekundären Divertikeln, von denen das eine in die Pleurahöhle perforiert war. Der Oesophagus war stark nach rechts verdrängt.

II. Aneurysmen von anderen Gefässen als der Aorta ausgehend.

a) Aneurysmen der Arteria innominata.

1) H. G. Lyman:[61] 38j. Lastträger erkrankte zum ersten Male 18 Wochen vor der Aufnahme ins Hospital und zwar an neuralgischen Kopf- und Schulterschmerzen. 3 Wochen vor seiner Aufnahme bemerkte er zum ersten Male eine die Respiration und Deglutition etwas erschwerende Schwellung nahe dem rechten Sternoclaviculargelenk, die schnell wuchs und auf Druck schmerzte. Bei der Untersuchung fand man das innere Ende des Schlüsselbeins von einem pulsierenden Tumor nach vorn verdrängt. Letzterer erstreckte sich von der Mitte des sternalen Einschnittes bis zum inneren Drittel der Clavicula, dieselbe nach oben und nach unten fingerbreit überragend, von ungefähr hühnereigrösse; in seinem oberen Teile war ein leises Geräusch hörbar, Schwirren fehlte. Linker Puls normal, rechter abwesend. Plötzlicher Exitus.

Sektion: Aneurysma der Arteria innominata.

Trachea und Oesophagus waren nach links verdrängt.

»Da Carotis und Subclavicularis an der Hinterfläche des Sackes getrennt hervorgingen, so gehörte der Tumor der Anonyma an..

2) v. Schrötter:[62] 9. Aug. 1897. 53j. Patient. Dieser hat seit 21 Jahren Herzbeschwerden, die ihn aber nur ab und zu stärker behinderten. Vor 1½ Jahren bemerkte er eine haselnussgrosse Geschwulst in der Gegend des rechten Sternoclaviculargelenkes. Hierauf kam es zu Schmerzen in der rechten Schulter, dem Hinterhaupte und dem rechten Arme, welche sich bald so steigerten, dass Morphin nötig wurde; allmählich wurde der rechte Arm immer schwächer. Seit zwei Monaten besteht Heiserkeit und Dysphagie.

Die Geschwulst wuchs allmählich, die Schmerzen in der vorderen Brust, namentlich in der Sternoclaviculargegend nahmen immer mehr zu. Am 5. Juli 1898 Exitus letalis.

Sektion (Prof. Weichselbaum): Sackförmiges Aneurysma der Arteria anonyma mit Zerreissung derselben. Kompressionsatrophie des r. Nervus recurrens, Kompression und Dislokation des Larynx und der Trachea, chronische Endarteritis der Aorta, der Coronararterien des Herzens und der grossen Halsarterien. Verengerung des Ursprungs der linken Arteria carotis communis und subclavia etc.

b) Aneurysma der Arteria subclavia.

Fricke:[63] Dieses Aneurysma bildete dicht neben dem Brustbein eine etwa markstückgrosse, nur wenig vorragende Wölbung. Die Geschwulst pulsierte deutlich, die rechte Pupille war sehr eng, reagierte nicht, die Sprache war zeitweilig undeutlich. Feste Speisen konnten nur schwer geschluckt werden. Dazu bestanden heftige Schmerzen in der rechten Seite und im Rücken, in dem rechten Arm bis zu den Fingerspitzen ausstrahlend. Dabei Husten, selbst Erstickungsanfälle. Nach Gelatine-Injektion gingen Sprach- und Schluckbeschwerden

zurück; jedoch nur vorübergehend. Schliesslich Tod im stenokardischen Anfall.

Sektion: Bestätigung der Diagnose.

c) Aneurysma des Carotis communis.

Karewski:[64] Bei einem 30j. Manne bestand eine rasch entstandene Geschwulst an der rechten Halsseite, die keine charakteristischen Auscultationssymptome zeigte. Es bestand Lähmung des rechten Hypoglossus und des Ramus recurrens n. vagi und Schwierigkeit im Schlingen. Der Tumor erwies sich deutlich als kompressibel, aber bei einer »Probepunktion« floss wohl Blut, doch nur in gleichmässigem Strom, nicht stossweise aus, weshalb die Diagnose nicht auf ein Aneurysma, sondern auf eine Blutcyste gestellt wurde. Die Operation ergab aber, dass es sich doch um ein vom obersten Ende der Carotis communis ausgegangenes Aneurysma handelte, das nach Unterbindung der zuführenden Arterie und der Carotis externa und interna in 17 Tagen zur vollständigen Heilung kam.

d) Aneurysma cordis.

Strauch:[65] R. 50j. Oberstabsarzt war bis zum letzten Tage seines Lebens im aktiven Dienste tätig. Genaue Selbstbeobachtung als Arzt. Zwei Symptome bestanden intra vitam.

1) Geringe Beschleunigung des Pulses ohne greifbare Ursache und das Gefühl, dass »am Herzen etwas nicht in Ordnung sei.«

2) Schluckbeschwerden und die Empfindung, als ob im Oesophagus ein Hindernis stecken müsse.

Nach reichlicher Mahlzeit in der Nacht Anfall von heftigen Schmerzen in der Herzgegend, die bei angehaltenem Atem etwas geringer werden (Angina pectoris).

Langsame Zunahme des Lungenödems. Gegen Morgen exitus 30. III. 1896.

Sektion: 1. IV. 1896.

Diagnose: Aneurysma cordis (ventriculi sinistri apicis), Myocarditis fibrosa, Oedema pulmonum.

Oesophagus völlig intakt.

Die Zahl aller in vorliegender Arbeit erwähnten Fälle beträgt 46. Alle zeigen das Symptom der Schlingbeschwerden, ausgenommen die beiden ersten Fälle von Hampeln und der Fall Thompson. Und zwar haben wir Dysphagie gefunden bei Aneurysmen

1) der Aorta im Ganzen 34 Mal und zwar der
   Aorta ascendens 3
   des Arcus aortae 10
   des Übergangs von Arcus in die Aorta desc. 3
   der Aorta descendens 19
2) der Anonyma 2
3) der A. Subclavia 1
4) der Carotis 1
5) des Herzens 1.

(Nähere Angaben fehlten in 6 Fällen).

Ein Blick auf diese Zusammenstellung zeigt uns bereits einen Widerspruch gegenüber jener kurzen Crisp'schen Statistik, bei der die Aneurysmen der Aorta ascendens am häufigsten, die der Aorta descendens am wenigsten vorkommen. Dies findet aber eine genügende Erklärung in den topographischen Verhältnissen, da ja unser Symptom seine Entstehung einer Compression des Oesophagus verdankt. Diese Tatsache lässt auch ohne Weiteres begreifen, dass eingetretene Perforationen vorwiegend den Oesophagus betreffen. Stellen wir die diesbezüglichen Resultate kurz zusammen, so finden wir Perforation

1) in den Oesophagus in 21 Fällen
   darunter Oesophagus und Trachea 1 Mal

darunter Oesophagus und Bronchen 1 1 Mal

2) in das Mediastinum in 4 Fällen
3) durch Brustwand und Haut in 2 Fällen
4) in das Pericard in 1 Fall
5) in die Pleura in 2 Fällen
6) Zwischen die Muskelschichten des Oesophagus in 1 Fall
7) geheilt war 1 Fall
8) es lebten noch 2 Fälle
9) Ohne jegliche Perforation starben 9.

(Besondere Angaben fehten in 2 Fällen).

Im Gegensatze hierzu finden wir oben in insgesamt 386 Fällen nur 20 Perforationen des Oesophagus.

In diesen beiden Punkten liegen aber auch die einzigen besonderen Merkmale für Aneurysmen mit Schlingbeschwerden; aber auch sie sind nur in engen Grenzen zu verwerten. Verlangt von vornherein die topographische Anatomie ein Überwiegen von Aneurysmen in den Gefässgebieten, die dem Oesophagus am nächsten liegen, so mag merkwürdig erscheinen, dass in 45 Fällen nur 18 Mal das Aneurysma der Aorta descendens das ursächliche Moment der Dysphagie bildete. Wollten wir soweit gehen, dass wir bei Schlingbeschwerden, die ein Aneurysma verursacht, dieses stets dem absteigenden Aste der Aorta zuschreiben, so würden wir in kaum der Hälfte der Fälle Recht behalten. Wir müssen also zugeben, dass die Dyphagie als Symptom nicht einem bestimmt lokalisierten Aneurysma zukommt, ja, wir haben die Erfahrung gemacht, dass wir häufig

keine Schlingbeschwerden finden, wo der Sektionsbefund fast mit absoluter Sicherheit solche vermuten liess, während andererseits Dysphagie intra vitam bestand, wo die Sektion eine vollkommene Unversehrtheit des Oesophagus ergab.

Keinen Unterschied gegenüber den oben für die Aneurysmen im Allgemeinen geltenden Statistiken finden wir bezüglich des Alters:

Die grosse Mehrheit von 24 Fällen liegt zwischen dem 30. und 50. Lebensjahre. 10 fielen in die Zeit von 50—60, 3 noch später, 3 traten schon vor dem 30. Lebensjahre auf, von diesen einer sogar mit 19 Jahren.

In letztgenanntem Falle (l. d. 12) macht der Verfasser die Influenza zwar nicht verantwortlich für die Entstehung des Aneurysmas, glaubt aber, dass sie die Ruptur beschleunigt hat. Und zwar glaubt er an eine Lokalisation der Influenzamykose in der Wandung des Aneurysmas.

Das Verhältnis des Vorkommens bei Männern und Frauen in 36 : 6 Fällen (3 Fälle ohne Angabe) stimmt vollkommen mit obiger Zusammenstellung überein.

Aus all' dem Gesagten geht also hervor, dass die Dysphagie unstreitbar den grossen Wert besitzt, dass sie an Aneurysma denken lässt zu einer Zeit, wo rücksichtslose Sondenuntersuchung schweren Schaden stiften könnte. Aber das muss zugegeben werden, dass dies Symptom für sich allein zu einer präzisen Diagnosenstellung nur wenig, häufig nichts beizutragen vermag.

Mag es also in vielen Fällen ungeheuer schwierig sein, auf Grund der klinischen Symptome eine präzise Diagnose zu erhalten, die Röntgendurchleuchtung wird uns immer sicheren Aufschluss geben. Ein pulsierender abnormer Schatten, so sollte man denken, kann nichts anderes sein, als ein Aneurysma. Dem ist aber nicht so. Zum Belege hierfür seien kurz zwei Fälle angeführt, deren Wiedergabe an dieser Stelle berechtigt ist, zumal Schluckbeschwerden das hervorstechendste Symptom bildeten:

I. Den ersten Fall verdanken wir Kuckein,[66] in Königsberg:

58j. Fleischermeister. Aufnahme am 12. Dezember 1899.

Familienanamnese ohne Belang. Vor 10 Jahren erlitt Pat. einen Schlaganfall ohne Bewusstseinstörung, bei welchem Schwäche des r. Armes, Verziehung des Gesichts und Störung der Sprache auftraten. Diese Erscheinungen verschwanden nach kurzer Zeit wieder.

Die jetzige Erkrankung begann vor 8–9 Wochen mit Luftmangel bei körperlicher Anstrengung (pfeifendes Geräusch auf der Brust und Hustenreiz). In der Ruhe war die Atmung nicht behindert. Ungefähr zu gleicher Zeit traten »Schluckbeschwerden« auf. Pat. hatte beim Schlucken heftige Schmerzen in der Höhe des Jugulum und musste feste Speisen sehr sorgfältig kauen, um sie herunterschlucken zu können. Das Körpergewicht soll erheblich zurückgegangen sein. Eine Veränderung an Sprache und Stimme hat Pat. nicht bemerkt.

Potus zugegeben, lues geleugnet.

Status: U. A. Atmung etwas angestrengt, die Inspiration verlängert und von mässigem stridor begleitet. An der linken Arteria radialis scheint der Puls etwas schwächer fühlbar als rechts.

Die Durchleuchtung ergab einen deutlich pulsierenden Schatten.

Der Tod trat unter schweren Störungen der Atmung und Zirkulation ein.

Die klinische Diagnose lautete also: Aneurysma Aortae. Compressio tracheae et oesophagi, Pachydermia verrucosa laryngis, Emphysema pulmonum.

Im Gegensatz hierzu wurde bei der Sektion folgende Diagnose gestellt.

Carcinoma oesophagi, Hyperaemia et oedema pulmonum, Pachydermia laryngis. Compressio tracheae. Tumor lienis hyperplasticae. Perisplenitis chronica Hydrocephalus chron. internus.

II. Einen ähnlichen Fall beschreibt Gebauer,[67] wo die Diagnose eines intra-thoracischen Tumors gestellt war.

Die Krankheit begann mit plötzlicher Heiserkeit. Man fand eine Lähmung des l. Stimmbandes, sowie im Röntgenbild einen deutlich pulsierenden Schatten in der Gegend des Manubrium sterni. Später traten Schlingbeschwerden, Schmerzen im Rücken und in der Brust dazu. Ferner bestand das Oliver-Cardarelli'sche Symptom. Lymphdrüsenschwellungen fehlten. Erscheinungen von seiten der r. Lunge führten schliesslich zum Tode.

Bei der Sektion fänden sich — trotz pulsierender Geschwulst — zwei Ca am Oesophagus, von denen das untere in die r. Lunge perforiert war.

Die Pulsation des Schattens erklärt der Autor so, dass die Tumoren von Seiten der pulsierenden Aorta auseinandergedrängt wurden.

Zum Schlusse sei noch einer seltenen Erscheinung gedacht, die als Dysphagia lusoria in der Literatur bekannt ist. Sie trägt ihren Namen, da hier ein »Lusus naturae« vorliegt. Dieses Spiel liegt in einer Anomalie der Arteria subclavia dextra, die in diesem Falle als letzter Ast aus dem Aortenbogen entspringt und nach

rechts zurück dicht an der Speiseröhre vorbei verläuft, wodurch diese zusammengedrückt werden soll. Dieselben Folgen finden wir, wenn die rechte Carotis unterhalb der linken Subclavia den Ursprung aus der Aorta nimmt und entweder zwischen Speiseröhre und Wirbelsäule oder zwischen Speiseröhre und Trachea zur rechten Körperseite hinüberzieht. Durch die rhytmische Füllung der Carotis solle dann eine Verengerung der Speiseröhre erzeugt werden. Dagegen wandte Hyrtl ein, dass dies doch nur dann denkbar sei, wenn sich der quer über den Oesophagus ziehende Abschnitt des Gefässes aneurysmatisch erweitert habe. Wenn bei der eben erwähnten Veränderung überhaupt Störungen zu beobachten wären, so würde man dieselben nicht am Verdauungsapparat, sondern an den Zirkulationsorganen zu suchen haben, denn es leuchtet ein, dass der Schluckakt imstande sein wird, durch Kompression des Arterienrohres die Zirkulation in der Carotis (resp. r. Subclavia) vorübergehend zu unterbrechen. Damit steht in Übereinstimmung, dass man während des Schluckaktes den rechten Radialpuls hat verschwinden gesehen, dass manche Kranke während des Schluckens über Herzklopfen, Beängstigungen und Ohnmachtsanwandlungen klagten und dass man bei Sektionen den zentralwärts vom Oesophagus gelegenen Teil der r. Carotis aneurysmatisch erweitert fand.

Verwandte Verhältnisse zeigt eine sehr bemerkenswerte Beobachtung von Zenker. Sie betrifft einen plötzlich verstorbenen, sehr fettleibigen Mann, bei welchem

man eine Todesursache nicht nachweisen konnte; doch wölbte sich die Aorta über den r. Bronchus hinüber und nahm dann zwischen Oesophagus und Wirbelsäule zur linken Seite der letzteren den Weg. Es lag demnach die Möglichkeit vor, dass es beim Schluckakte zu einem vorübergehenden Verschlusse der Aorta kam, welcher durch plötzliche Hirnanämie den Tod herbeiführte.

Zum Schlusse meiner Arbeit möchte ich Herrn Geh. Rat Prof. Dr. Fleiner für die freundliche Überlassung der Fälle, für seine liebenswürdige Anregung und Unterstützung bei meiner Arbeit meinen verbindlichsten Dank aussprechen.

Literaturverzeichnis.

1. L. v. Schrötter, Erkrankungen der Gefässe: Nothnagels spec. Pathologie und Therapie. Bd. XV 2.

2. Scarpa, Sull' aneurysma, riflessioni et osservazioni anatomico-chirurgiche Pavia 1804.

3. Rokitansky: Über einige der wichtigsten Erkrankungen der Arterie. Wien 1852.

4. C. Benda, „das Arterienaneurysma" in: Ergebnisse der Allgemeinen Pathologie und Pathologischen Anatomie des Menschen und der Tiere von O. Lubarsch und R. Ostertag.

5. E. Aron: Das Aorta-Aneurysma. Therapeutische Monatshefte 1900.

6 Quincke: Die Krankheiten der Gefässe: Handbuch der spec. Pathologie und Therapie von Dr. H. v. Ziemssen Bd. VI.

7. Bull: Kliniske Studier over Aneurysma aortae.

8. H. Lebert: Krankheiten der Arterien. Zürich 1861.

9. Müller, Ernst: Zur Statistik der Aneurysmen. Jenaische Zeitschrift für Naturwissenschaft. Bd. 37, 1902.

10. H. A. Hare und C. A. Holder: Some facts in regard to aneurysm of the aorta. Am. Journ. 118. 1899.

11. R. Wolpert: Über die Häufigkeit und Entstehung des Aortenaneurysma. Inaug. Diss. Berlin 1905.

12. Müller, Ernst: Zur Statistik der Aneurysmen. Jenaische Zeitschrift für Naturwissenschaft. Bd. 37. 1902.

13. H. D. Arnold: Cause of death in aneurisms of the thoracic aorta wich do not rupture, report of five caces. Amérikan journ. Juni 1902.

14. J. v. Mering, Lehrbuch der Inneren Medizin, S. 356.

15. Strümpell: Lehrbuch der spec. Pathologie u. Therapie der inneren Krankheiten. Seite 609.

16. Gordinier: Aneurysm of the thoracic aorta. Albany med. annals 1902. (August).

17. Dieulafoy: Quelques considérations sur l'anévrisme aortique. Gaz. Lebdom Nr. 26, 27. 1885.

18. Garel: Zentralblatt für Innere Medizin. Comment on diagnostique un anévrisme. Lyon méd. 1907, Nr. 8, S. 450, Bd. 28.

19. Quincke: Die Krankheiten der Gefässe in: von Ziemssen, Handbuch der speciellen Pathologie und Therapie, Band VI.

20. Eichhorst: spec. Pathologie und Therapie. Bd. II.

21. P. Hampeln: Über Aorten-Aneurysmen und Mediastinaltumoren. Zeitschrift für klinische Medizin Bd. 42.

22. Deubner: Petersburger medizin. Wochenschrift 1896 Seite 321. (Aus Hampeln: Über Aortenaneurysmen u. Mediastinaltumoren). Zeitschrift für klinische Medizin. Bd. 42. 1901.

23. Cominotti: Wiener klin. Wochenschrift 1901, Nr. 36.

24. Hampeln: Berliner klin. Wochenschrift1 892, Nr. 45.

25. Prof. H. Lebert: Krankheiten der Arterien. Zürich 1861.

26. G. Gairdner: Observations on cases of Aneurysm. Glasgow, med. Journ. Jan. 1887. (Referat Virchow-Hirsch).

27. N. Voorhoeve: Einiges über die Aneurymata des absteigenden Teiles des Arcus Aortae. Medizinische Klinik, Nr. 41, 1908.

28. Spillmann u. Haushalter. Anévrisme sacciforme de la portion ascendante de la crosse de l'aorte. Gaz. hebd, Nr. 48,1889.

29. Trau, A.: Three cases of Aneurysm of the aorta. Med. News 1893, Sept. 9.

30. Fuller, Lancet 1847, Vol. I, Seite 45.

31. Schwarz: Rigaer Beiträge Bd. IV., II. Teil, S. 57 1859.

32. Johnsohn. Med. Times and Gaz. London 1864. Vol. I, S. 33.

33. Semon, Transact. of the Pathol. Soc. XXVIII. p. 76 1877.

34. Hemme, »Et Tilfaelde af Mediastinal soulst«. Bibl. für Laeger, R. 5, Bd. 20, S. 113, 1870.

35. Lediard: Transact. of the Path. Soc. XXVIII. p. 75, 1877.

36. Götz, Beitrag zur Kasuistik der Aorten-Aneurysmen. Diss. Würzburg 1893.

37. Willshire: Lancet 1856, Vol. I. S. 678.

38. Millard: Wiener medizin. Wochenschrift 1865, Nr. 4, Seite 53.

39. Chartres: Dubl. Journ. of Med. scienc., Vol. LIV. p. 368, 1872.

40. Reardon: Bullet des Sciences médic. T. II. cahier d'octobre 1808.

41. Armiger: Med. chir. Transact. T. II. p. 244. Edinburg 1827.

42. Ponham, The Dublin Quart. Journal of med. Sc. 1856, Vol. XXI. p. 112.

43. E. v. Wahl: Petersburger medic. Zeitschrift 1861, I. T., S. 136.

44. Ward, Lancet. Vol. II. p. 704, 1867.

45. Lesser, Deutsche medizin. Wochenschrift. 1879 Nr. 13.

46. Oser, Wiener medizin. Blätter, 1884, Nr. 50.

47. Styan, F. G. Cases of aortic aneurysm. St. Barthol. hosp. rep. Vol. XXI. 1885.

48. P. Hampeln: Über Aortenaneurysmen und Mediastinaltumoren. Zeitschrift für klinische Medizin, Bd. 42, 1889. Fall II.

49. Rosenstein, S.: Zur Diagnose der Aortenaneurysmen. Berliner Wochenschrift Nr. 31, 1890. Fall III.

50. R. Ehebald: Ein Fall von Aneurysma Aortae. Diss. Tübingen 1891.

51. Schelle: Zur Casuistik des Aneurysma der Aorta descendens. Diss. Würzburg 1893.

52. Eshner: Virchow's Jahresberichte über die Leistungen und Fortschritte in der gesamten Medizin. Jahrgang XXVII. II. Bd, S. 144.

53. W. J. Thompson: Aneurysm of descending arch of the aorta perforating the oesophagus. Royal academy of medicine in Inland 2. Dez. 1898.

54) Robert Busche: Über Aneurysmen und deren Komplikationen. Inaug.-Diss. Leipzig 1900.

55) W. Plitek: Triest. (Kasuistische Mitteilungen). Über Kompressionsstenose des Oesophagus, verursacht durch ein Aneurysma der Aorta descendens. Archiv für Verdauungskrankheiten mit Einschluss der Stoffwechselpathologie und Diätetik, Bd. IX, Heft 6, S. 571—578, 1903.

56. Collet u. Gruber: Enorme aneurysme latent de l'aorte thoracique, Lyon méd. Nr. 53.

57. Greene: Monographie, Dublin 1846.

58. Hecker, A.: Aorten-Aneurysma, Militärärztliche Zeitschrift Nr. 2, 1893.

59. Bret: Anévrisme de l'aorte. Lyon mèd. 1893, Nr. 36.

60. Fischer: Vier Fälle von Aneurysma Aortae, Diss. Nürnberg 1872.

61. Lyman, H. George: Case of aneurisme of the innominate. Boston med. and surg. journ. Nr. 17. 1887.

62. L. v. Schrötter: Erkrankungen der Gefässe, S. 243.

63. Dr. Fricke: Deutsche medizin. Wochenschrift Nr. 20 1905.

64. Karewski (aus L. v. Schrötter).

65. Strauch: Aneurysma cordis. Anatomisch-klinische Studie.

66. Dr. R. Kuckein-Königsberg: Über zwei Fälle von Oesophagus-Carcinom, welche unter dem Bilde eines Aorten-Aneurysmas verliefen. Deutsche medizinische Wochenschrift Nr. 45, 1905. Fall II.

67. Gebauer: Deutsche medizinische Wochenschrift. 1900, Nr. 35.

Lebenslauf.

Als Sohn des 1895 verstorbenen Direktors der Badischen Anilin- und Soda-Fabrik in Ludwigshafen am Rhein, des Kommerzienrats August Hanser und seiner Frau Emilie geb. Caspari wurde ich Robert Adolf Hanser am 16. Januar 1884 in Mannheim geboren. Nach 2½ jährigem Besuche des Privat-Institutes von August Reinmuth und halbjährigem Besuche der Bürgerschule trat ich Herbst 1893 in das Grossherzogliche Gymnasium zu Mannheim ein, wo ich nach 9 Jahren im Juli 1902 das Reifezeugnis erlangte. Ich begab mich nach Heidelberg zum Studium der Medizin und bestand dort Ostern 1905 mein Physikum. Sommer 1905 unterbrach ich mein Studium, um in Strassburg im Elsass beim 4. Unterels. Inf.-Regt. No. 143 der ersten Hälfte meiner Dienstpflicht zu genügen. Winter 1906 studierte ich in München, um dann wieder nach Heidelberg zurückzukehren, wo ich am 24. Juni 1908 mein Staatsexamen vor der Prüfungskommission in Heidelberg beendigte. Zur Zeit bin ich als Medizinalpraktikant an der medizinischen Poliklinik in Heidelberg beschäftigt.

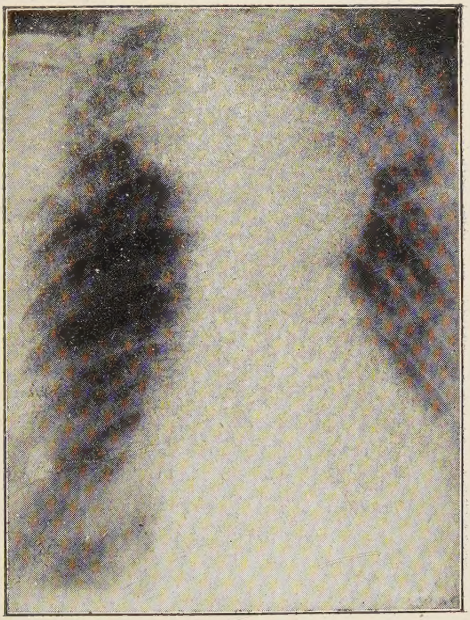

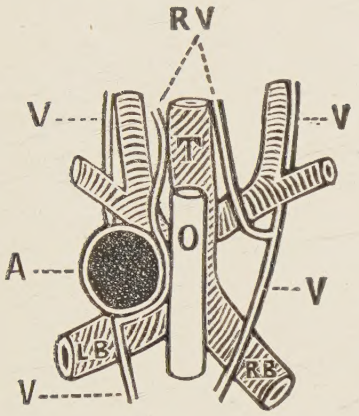

O = Oesophagus
T = Trachea
RB = Rechter Hauptbronchus
LB = Linker Hauptbronchus
V = Vagus
RV = Recurrens vagi
A = Durchschnitt der von vorn nach hinten über den linken Hauptbronchus schlagenden Aorta.